腹膜偽粘液腫に対する治療法

岸和田市民病院外科

鍛利幸

2019.11.10　腹膜偽粘液腫患者支援の会

腹膜切除

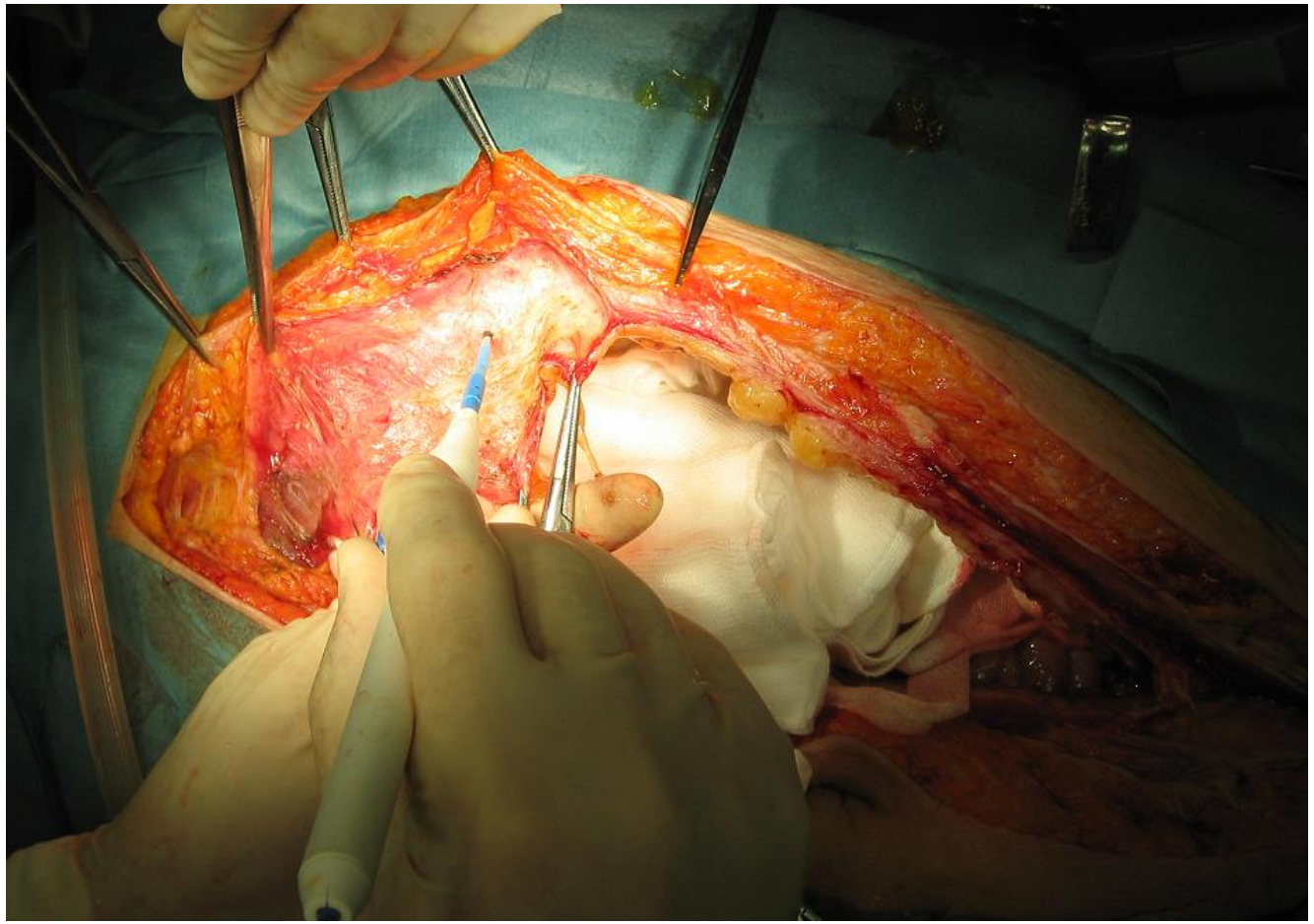

腹腔内温熱化学療法

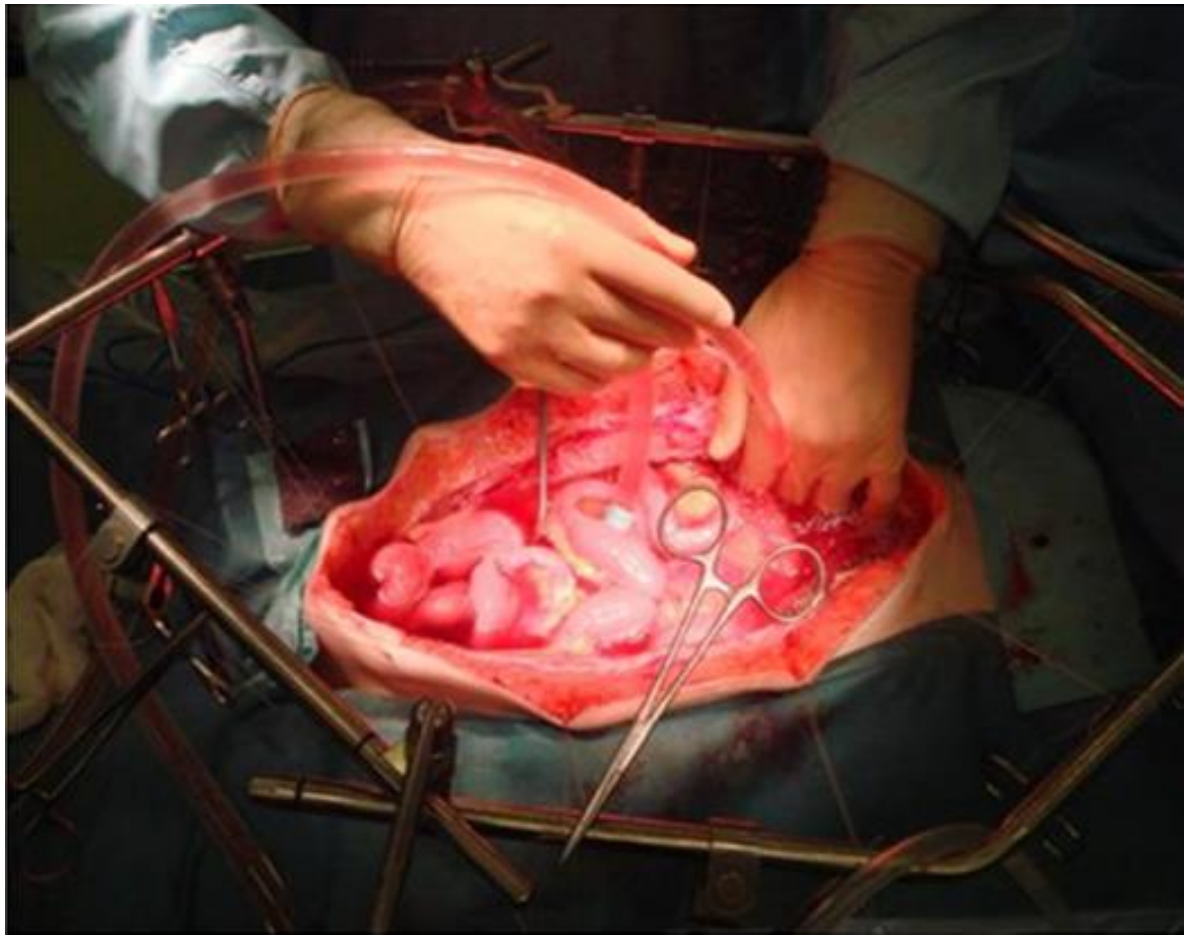

う。今回，我々が，経験した2例の虫垂原発腹膜偽粘液腫の症例から，その治療法について考察した。

II. 症　　例

症例1：71歳，女性

1998年6月22日，腹部膨満により婦人科を受診した。大量腹水を認め，卵巣腫瘍の疑いで，8月25日手術を行った。腹腔内全体に腫瘍塊と粘液性腹水を認め，腹膜偽粘液腫と診断した。横隔膜下からDouglas窩までほとんどすべての腹膜に腫瘍組織が付着しており，完全切除は不可能であったため，両側付属器切除，回盲部切除，減量手術として大網切除を行い，腹腔内にカルボプラチン600 mgを散布した。組織診断はmucinous　cystadeno(carcino)ma（borderline malignancy）であった。虫垂粘膜は，腫瘍組織に置き換わっていた。術後，シスプラチン100 mg腹腔内投与を2回行った。しかし，術後2カ月より腹部膨満が再び著明となり，術前にも増して症状が悪化した（図1）。

1999年1月8日再手術を行った。腹腔内腫瘍組織を腹膜とともにできる限り切除した（横行結腸切

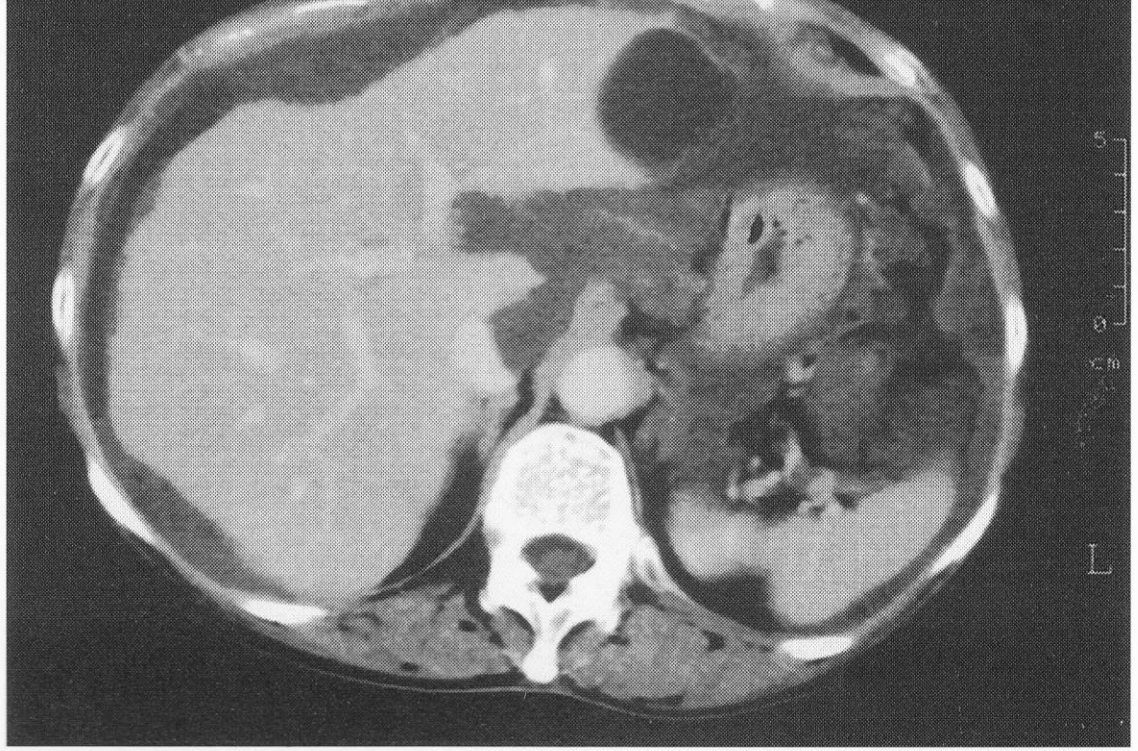

虫垂原発腹膜播種症例（1998-2018）

	中央値（最小－最大）、例数（%）
年齢	65 (38-86)
性別（男/女）	21/34
PCI*（0-39）	31 (3-39)
完全切除	45 (82%)
合併症（中等症以上）	15 (27%)
死亡（90日以内）	2 (3%)
入院日数（日）	31 (10-174)

* PCI (Peritoneal Cancer Index)、腫瘍量を表す指数

術後全生存

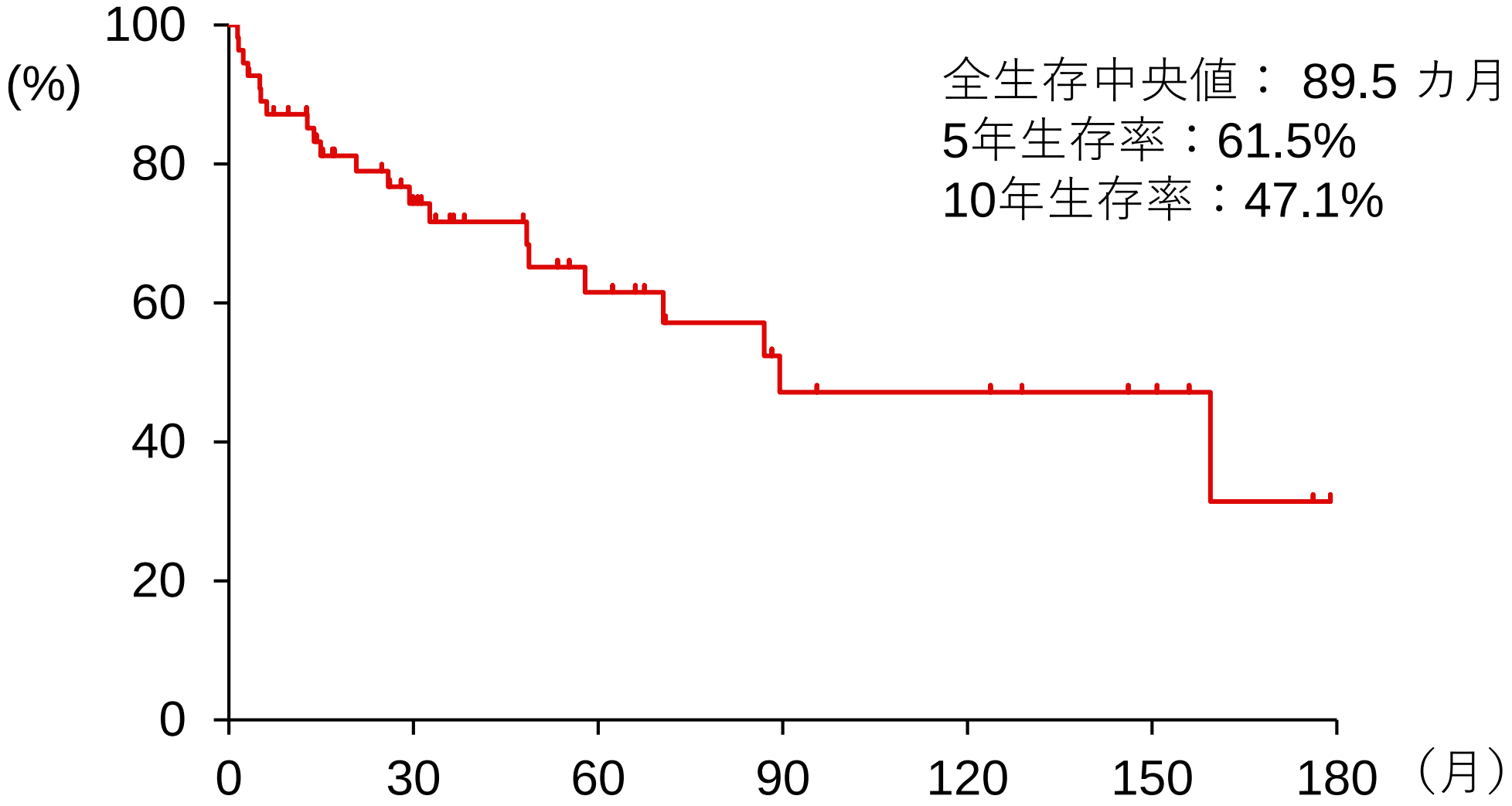
100
(%)
80
60
40
20
0
0
30
60
90
120
150
180
（月）
全生存中央値： 89.5 カ月
5年生存率：61.5%
10年生存率：47.1%

術後全生存

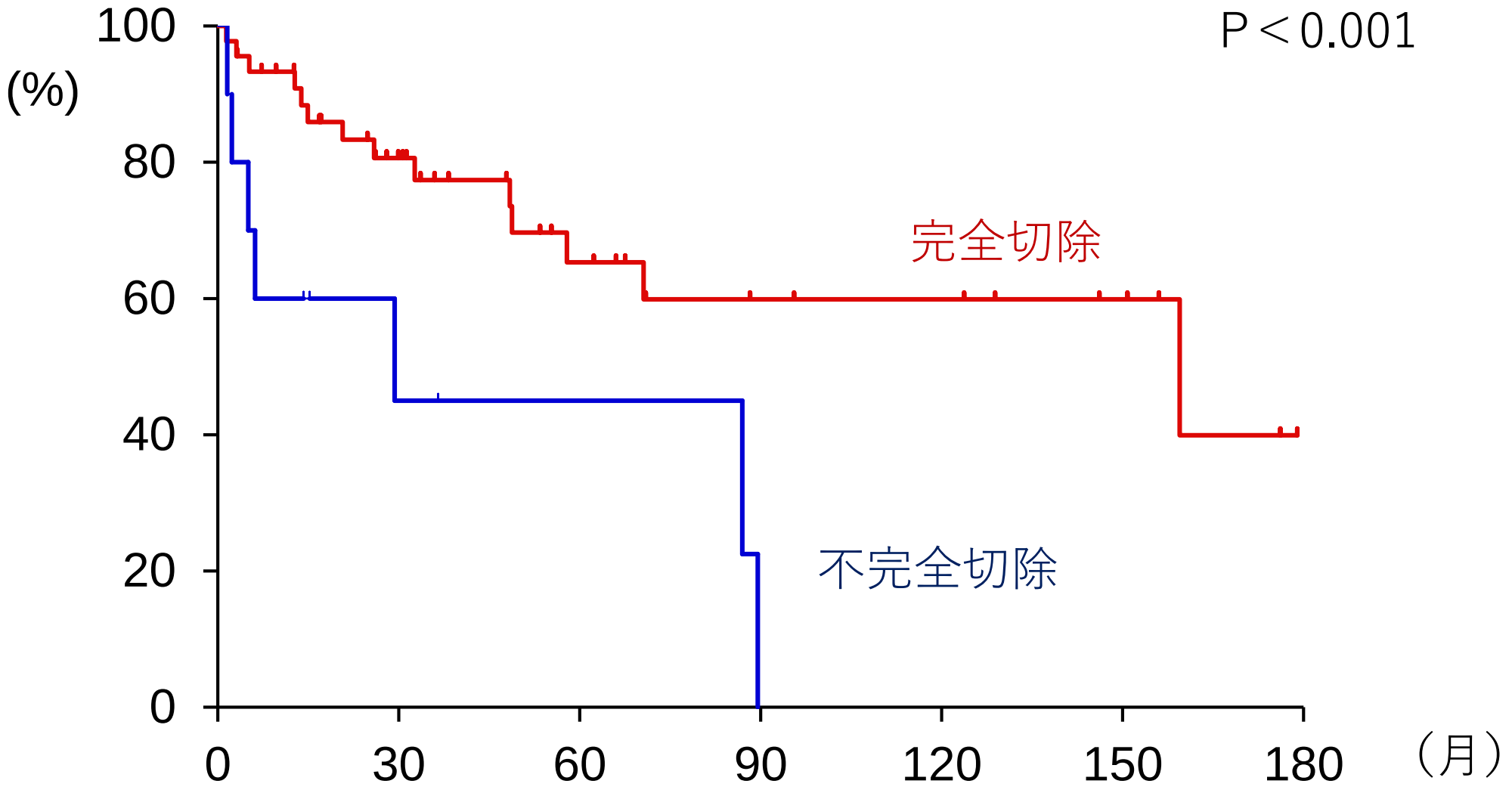

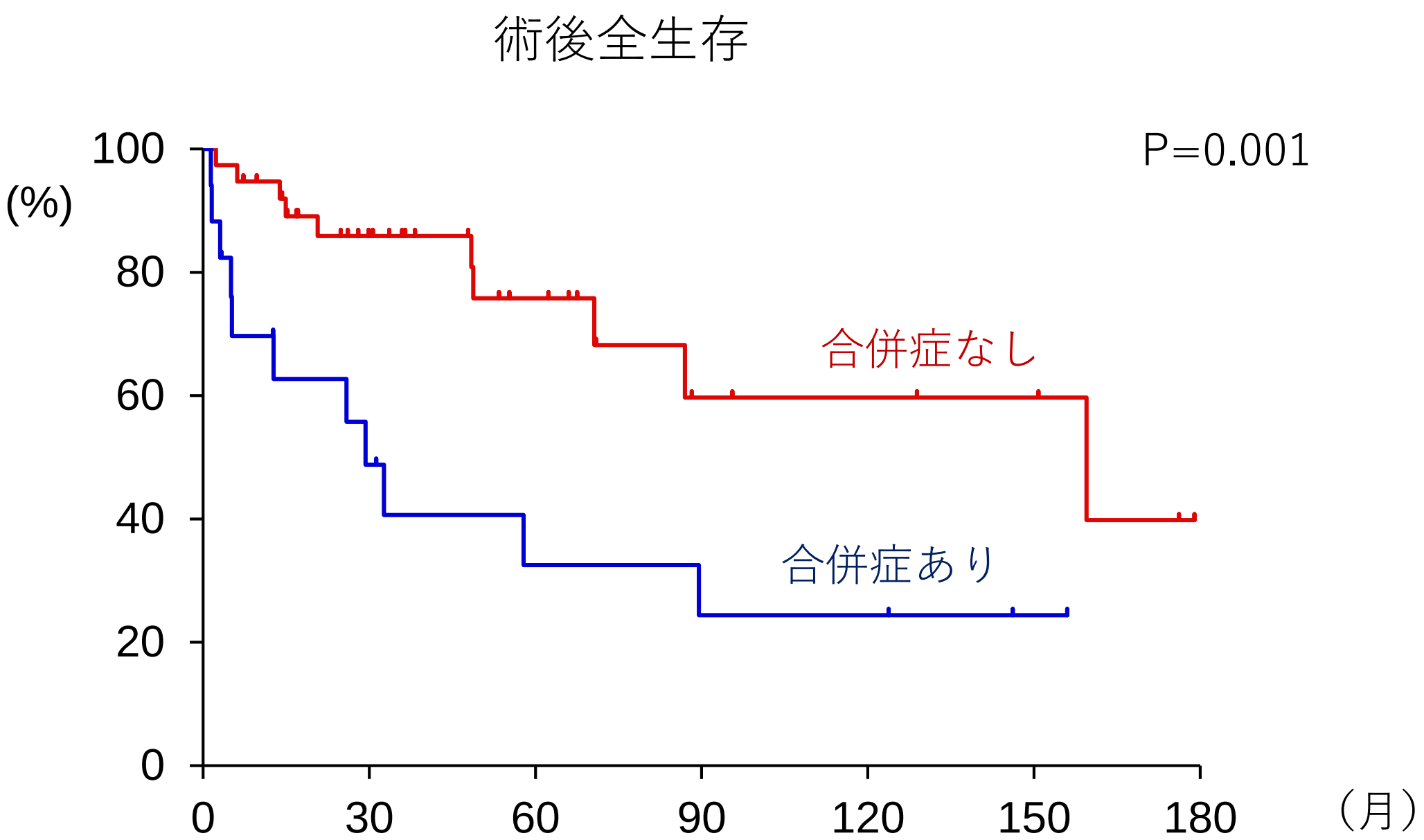
術後全生存
P=0.001
(%)
100
80
60
40
20
0
0
30
60
90
120
150
180
（月）
合併症なし
合併症あり

高齢者に対する腹膜切除

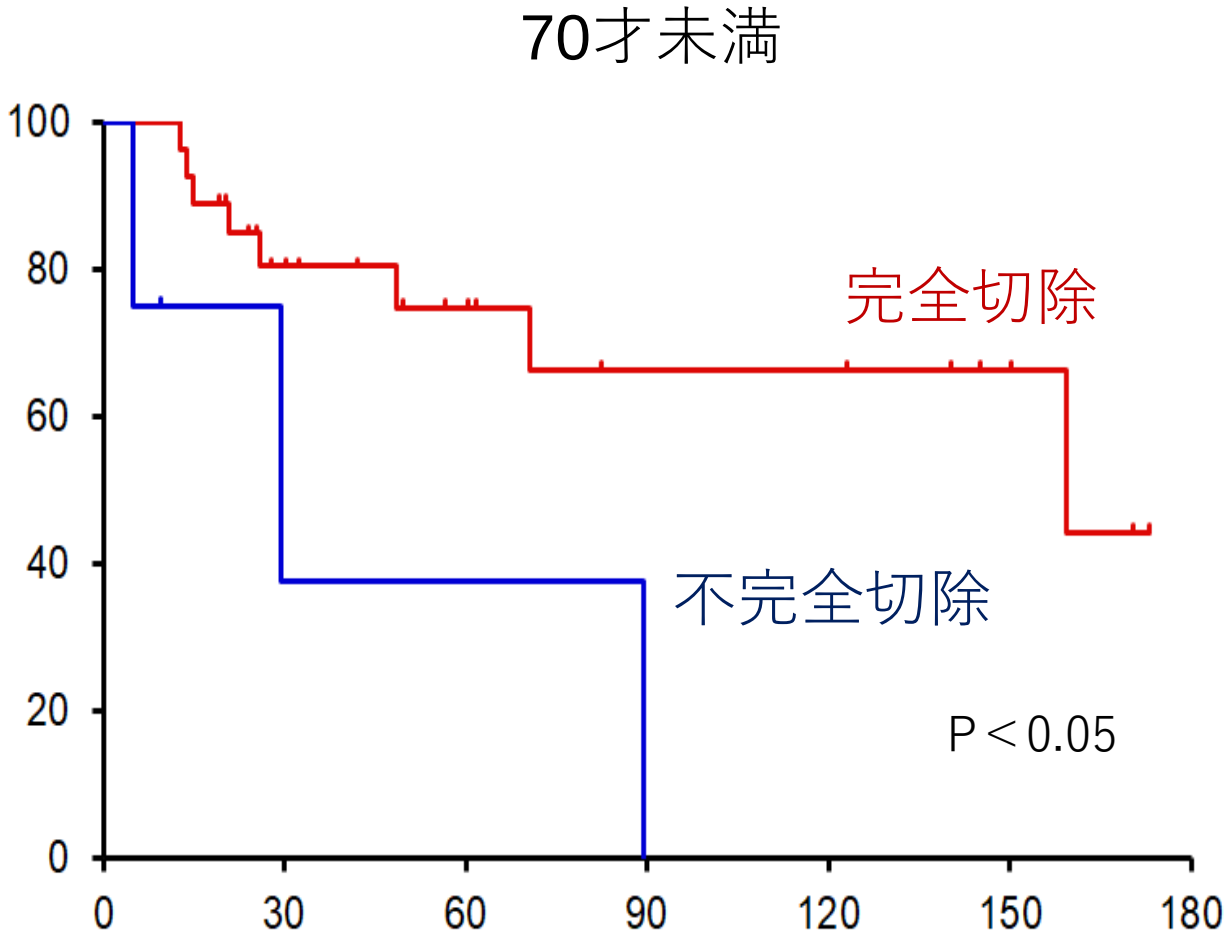

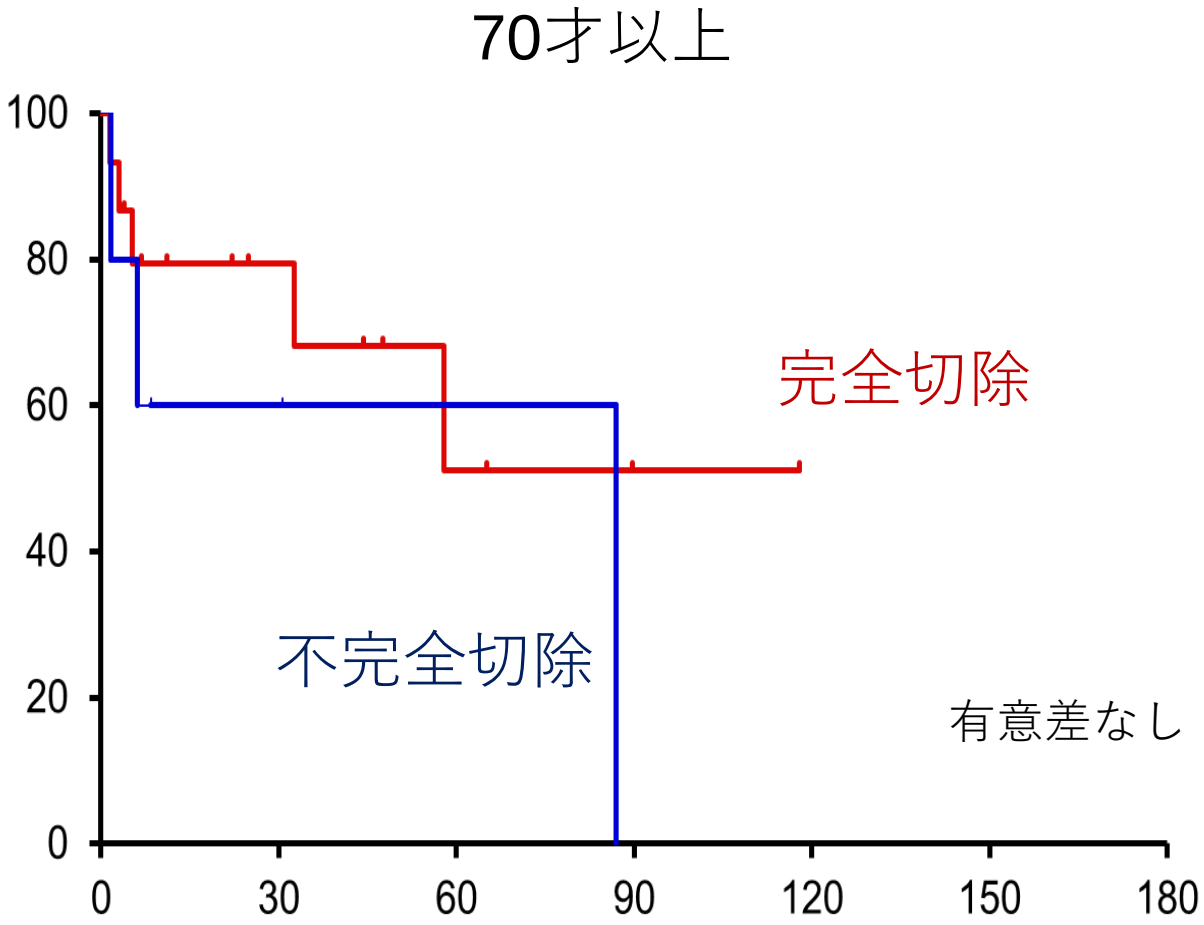

完全切除の有無は若年者では予後因子であったが、高齢者では差がなかった

高齢者に対する腹膜切除

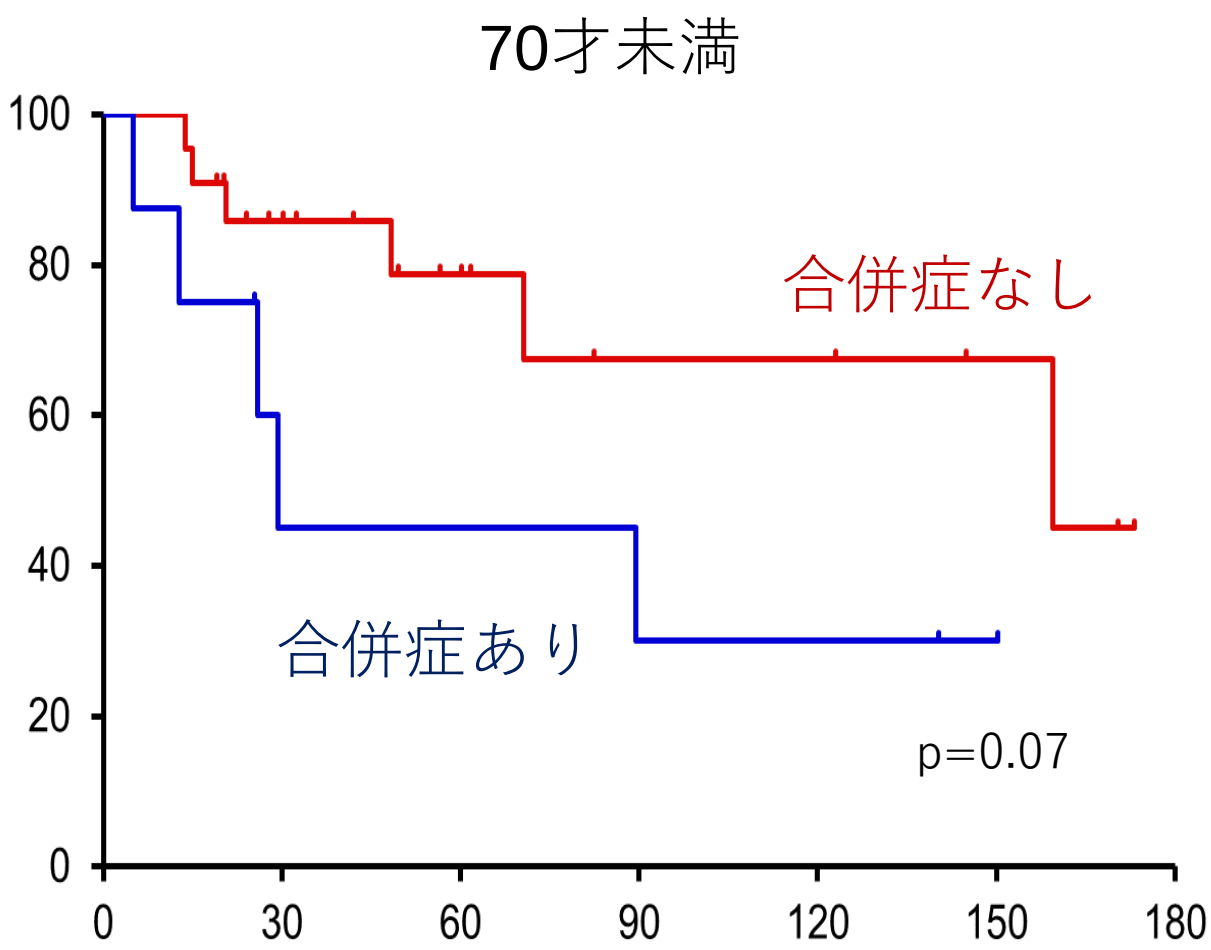

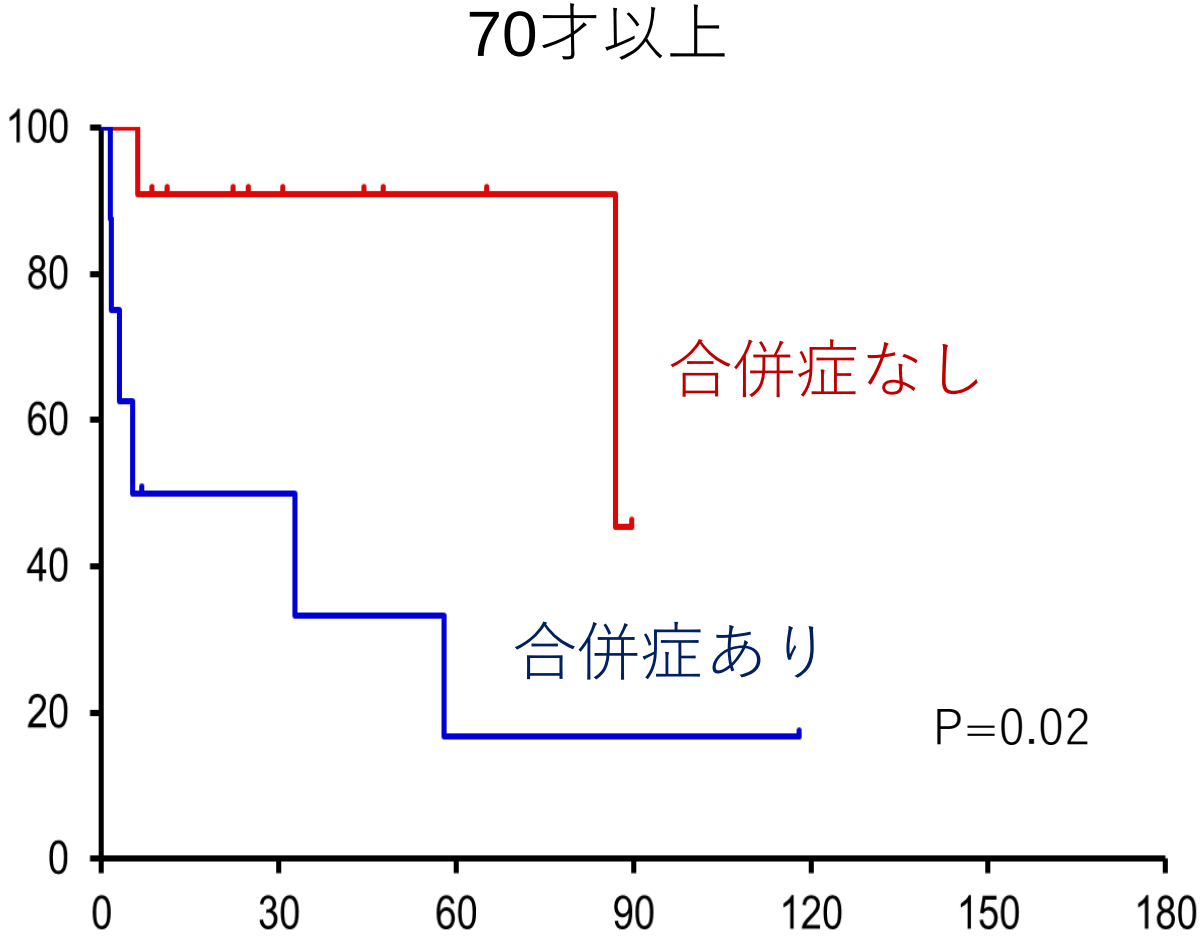

合併症の有無は高齢者では予後因子であったが、若年者では差がなかった

腫瘍量が大きい症例

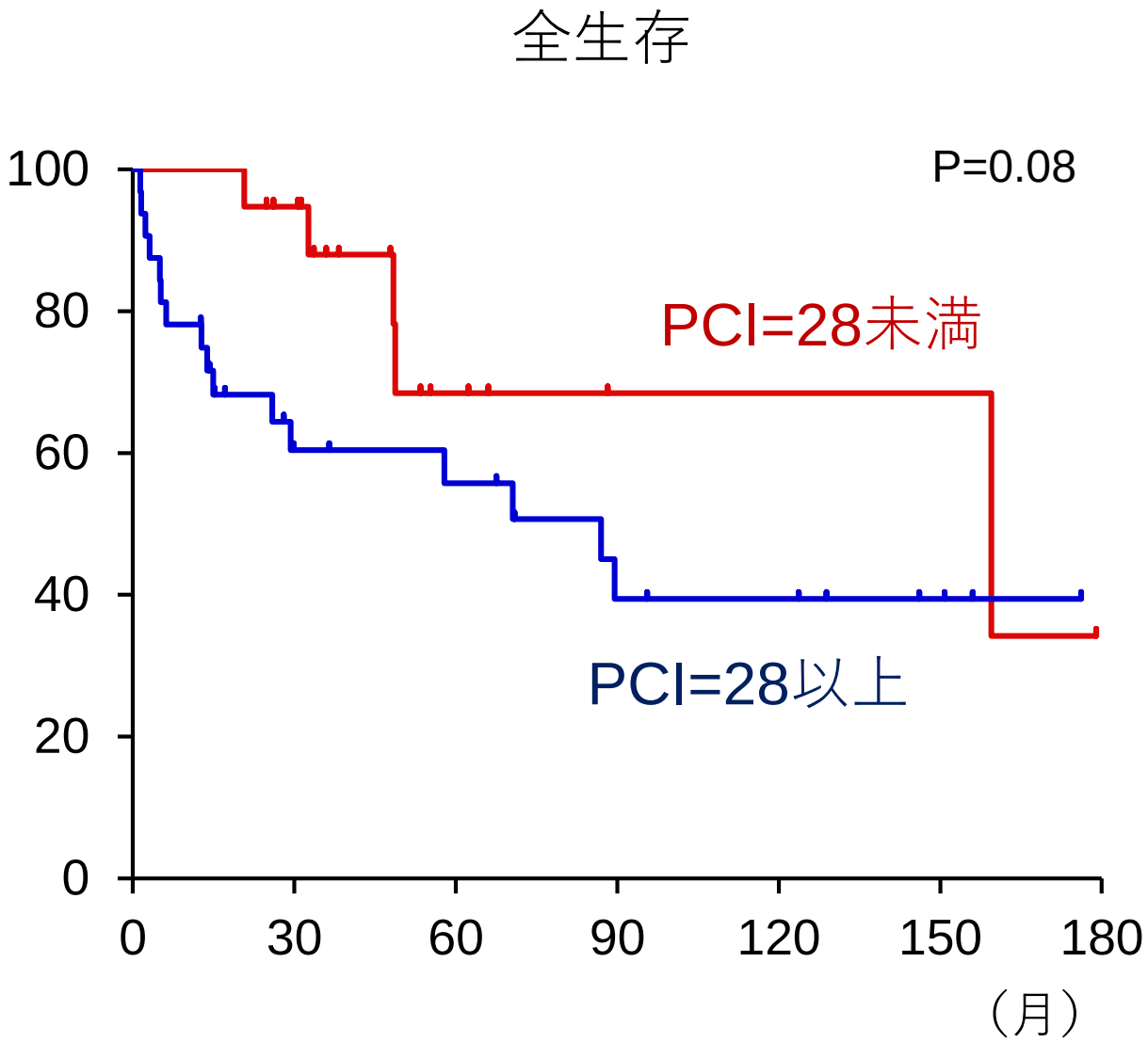
全生存
P=0.08
100
80
60
40
20
0
0
30
60
90
120
150
180
（月）
PCI=28未満
PCI=28以上

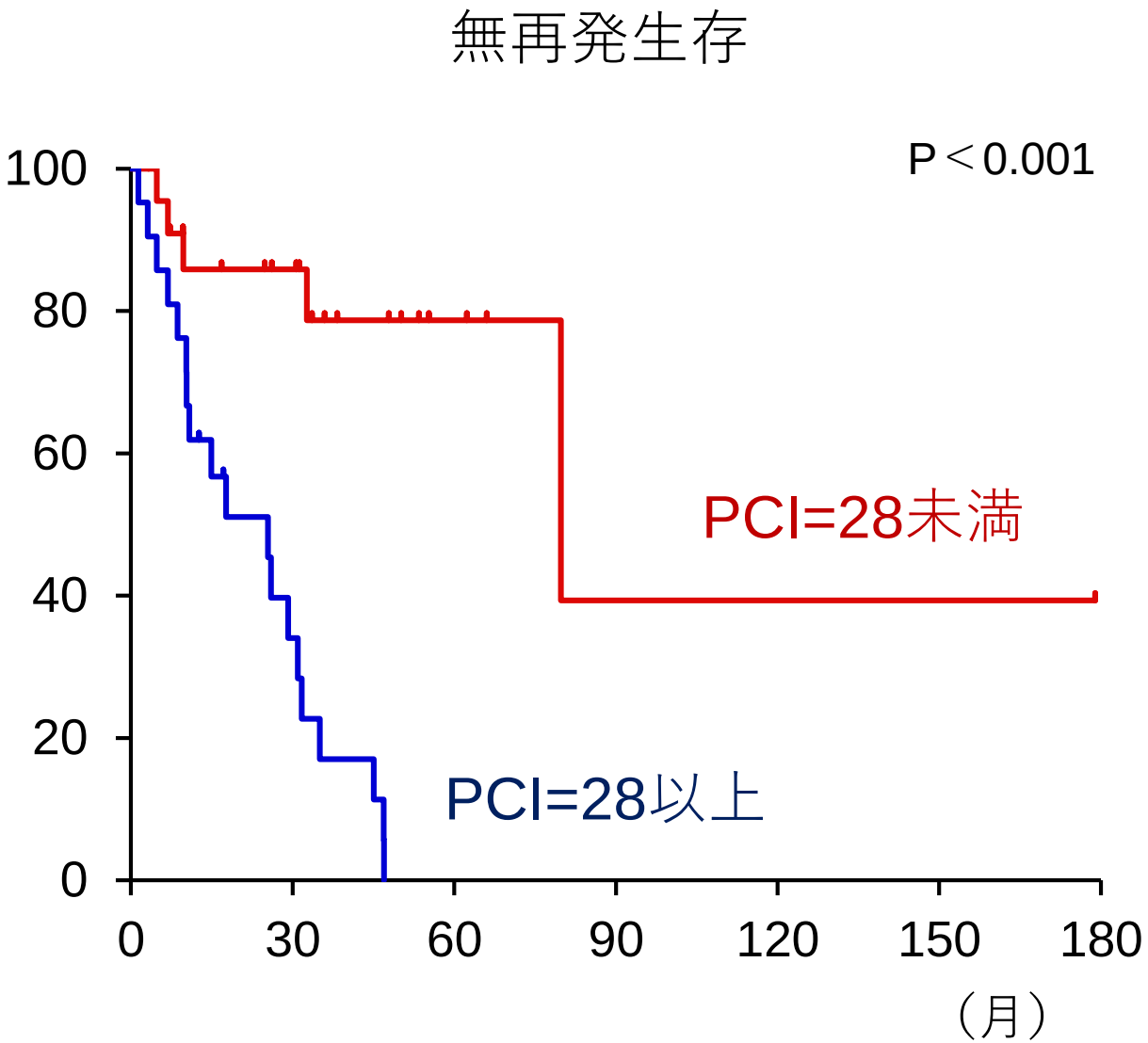
無再発生存
P＜0.001
100
80
60
40
20
0
0
30
60
90
120
150
180
（月）
PCI=28未満
PCI=28以上

腫瘍量の大きい症例

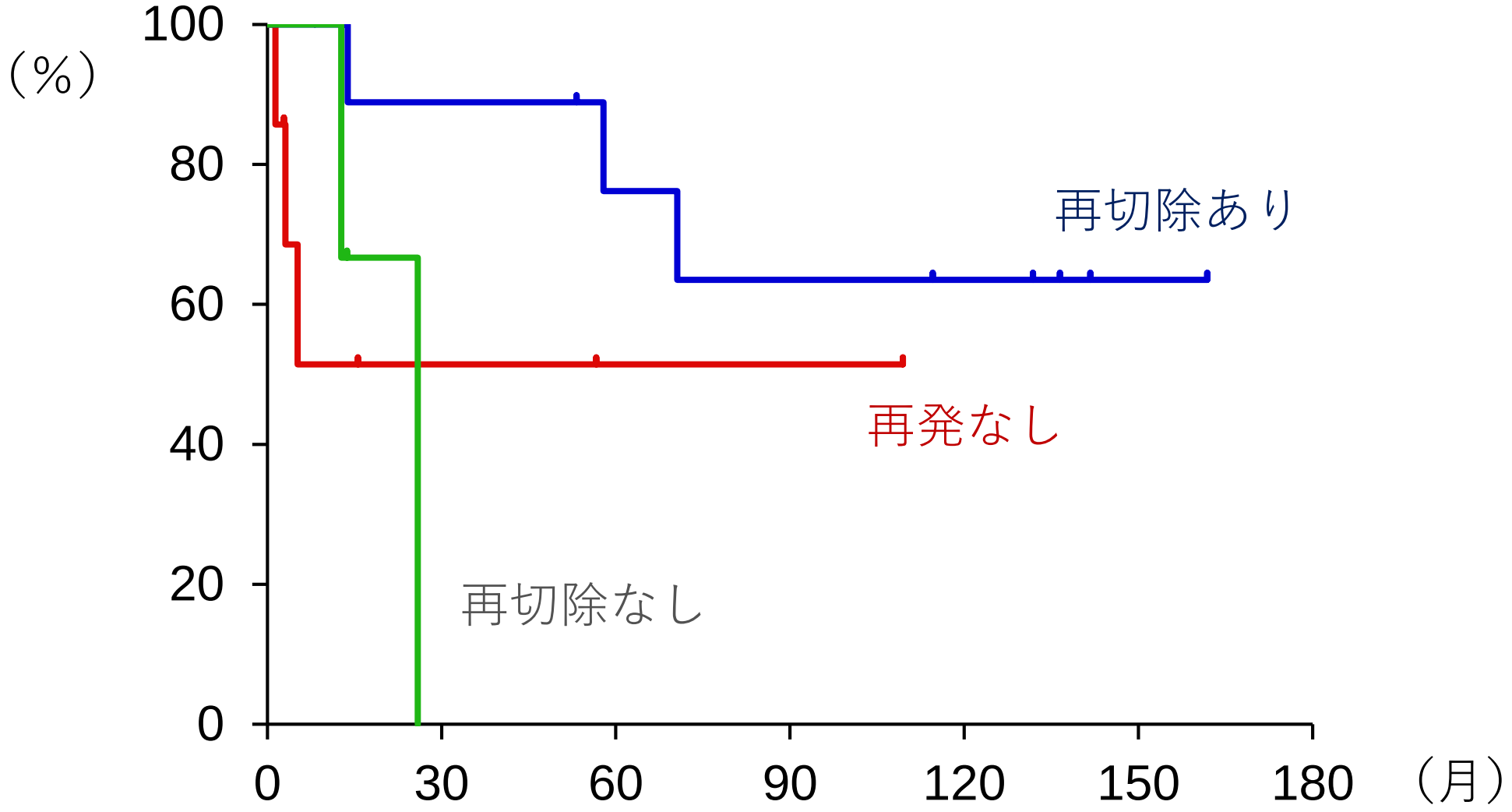

巨大な腹膜偽粘液腫では積極的な切除が予後を改善する

前期と後期における治療の比較

	前期（27例）	後期（28例）
PCI	31 (12-39)	28 (3-39)
完全切除	23 (82%)	22 (81%)
合併症	9 (32%)	6 (22%)
死亡	2 (7%)	0 (0%)
入院日数（日）	37 (10-174)	24 (14-151)

現在の治療方針

１）完全切除が治療の目標

２）安全な手術が原則

３）高齢者、特に体力の低下した患者さんでは、過大な切除にならないように注意する

４）腫瘍の大きい場合にも完全切除を目指す。再発に対しても積極的に切除する