腹膜偽粘液腫の治療体系

《「厚生労働科学研究費補助金（難治性疾患克服研究事業）総合研究報告書　概要版　腹膜偽粘液腫の本邦における発生頻度・病態の解明・治療法の開発に関する研究（H24-難治等（難）-指定−007）平成 24 年度　総括・分担報告書」（研究代表者 米村豊、平成 25 年 5 月）より転載》

はじめに

腹膜播種(Peritoneal metastasis：PM) は 1990 年前半では癌の末期状態と考えられ、緩和的な化学療法や症状を取るための簡単な手術が行なわれていた。この時代に用いられていた化学療法は有効率が低く、長期生存する例はほとんどなかった。また、手術後の予後も極めて不良であり、平均生存期間は 5-7 ヶ月であった[1,2]. 1990 年後半になり、数人の外科医が新しい取り組みを始めた。それは, 原発巣・所属リンパ節・腹膜播を徹底的に切除し(肉眼的完全切除 aggressive cytoreductive surgery：CRS)、遺残した目に見えない播種を術中腹腔内化学療法(Intraoperative intraperitoneal chemotherapy: IPC)　で治療する方法である。肉眼的完全切除直後は腹腔内の癌細胞は最も少なくなっており、腹腔内化学療法により遺残癌細胞を根絶できる可能性がある。腹腔内化学療法は全身化学療法では得られない極めて高濃度の抗がん剤を腹腔内に作用できるため殺細胞量が全身化学療法より高いと考えられている。同時に用いる温熱療法は抗がん剤の効果を増強するばかりでなく、最近では癌幹細胞をも攻撃できる方法として注目を集めている[3].しかし、CRS+IPC を組み合わせる治療は過大な侵襲を伴うため、当初は合併症発生率が高かった。この方法を安全に施行するためさまざまな手術法・術中・術後管理の開発が世界のいくつかのセンターで開始された。これを支えたのが 1998 年から始まった Group of Peritoneal Surface Malignancy International である。メンバーは P H Sugarbakerm, B Moran, M Deraco, Y Yonemura, S Moreno-Gonzalez, H Mahtem, P Piso, D L Morris, FAN Zoetmulder, Fgilly の 10 名である。

2000 年ロンドンで Bill Heald が開催した世界最初の腹膜播種学会には 20 名前後の参加しかなかったが、2012 年のベルリンの第 7 回の学会には 750 名が参加した　(図Ａ)。

この学会で確立された新しい治療法は従来の方法をはるかに上回る長期生存率を得ることができる安全で患者の QOL も維持する治療方法として世界で認められるようになった。さらに、この治療法は胃癌・大腸癌・虫垂癌・卵巣癌・腹膜中皮腫で治癒をめざして行われるようになった。

この章では腹膜転移のメカニズムに基づいた治療体系について述べる。

偽粘液腫の播種形成メカニズム

腹膜播種は 1)原発巣からの癌細胞離脱、2)腹腔内遊離遠隔腹膜との接着、3)中皮細胞間隙から中皮下組織への浸潤、4)腹膜下組織への浸潤、5)血管周囲へ移動し、増殖、6)間質組織を形成し播種巣が完成する [3]。この転移経路を経腹膜転移と呼んでいる [3]. この多段階過程が完成するためには、各々の過程の成立に必要な多くの転移関連遺伝子の協調的な発現が必要になる。一方、悪性度の低い遊離癌細胞はこの転移を完成させるほど多くの転移関連遺伝子を発現していない。また、腹膜偽粘液腫のように粘液で被われた癌細胞は腹膜への接着・腹膜下組織への浸潤は不可能である。最近、Yonemura らは腹膜下リンパ管が腹膜播種の形成に重要な役割をもっていると報告している[4,5], この概念は経リンパ行性転移と呼ばれている。遊離癌細胞が腹膜中皮の間隙（stomata）と交通する篩状板の孔を通り、直下にある腹膜下リンパ管に転移する経路を経リンパ行性転移という。従来から知られている大網乳斑は立方状中皮とマクロファージで被われた円盤状の篩状板の陥凹面と、その直下にリンパ洞と毛細血管が集合する。篩状板の陥凹面には多数の孔が開いており、その孔と立方状中皮の間隙がリンパ洞に連絡している。このルートを介して、腹腔内の水分や分子がリンパ管に吸収される[3]. 腹腔内遊離がん細胞も同様なルートから乳斑のリンパ洞に進入する。大網乳斑の転移は典型的な経リンパ行性転移である[6]。

しかし、乳斑以外の経リンパ行性転移については今まで不明であった。酵素 2 重染色である 5’-nucleotidase and alkaline phosphatase 染色はリンパ管と動脈性毛細血管を同時に染色し、立体的に腹膜下リンパ管・血管網を観察できる。この方法により遊離癌細胞が中皮間隙(stomata)・篩状板の孔を通り、腹膜下のリンパ管起始部に進入することが明らかとなった (図 1). リンパ管起始部葉腹膜下リンパ洞から篩状板の孔の直下に伸びた盲端リンパ管で、盲端は篩状板に接している。 (図 2). 遊離癌細胞は stomata に直結した篩状板の孔からリンパ管起始部に進入し、リンパ洞内で増殖する (図 3). この 3 つの構造（stomata・篩状板の孔・リンパ管起始部）を triplet 構造と名づけ、大網乳斑と同様な経リンパ行性転移ルートと考えられた (図 3). この構造は壁側腹膜では横隔膜下面・モリソン窩・左右傍結腸溝・骨盤腹膜・肝周囲靭帯にある。しかし、前腹壁の腹膜には認めなかった。前腹壁の腹膜のリンパ管は腹膜表面から 400mm にあり、遊離癌細胞がリンパ管に侵入できない。臨床的にもこの部位の転移は少ない。図-4B は大腸脂肪垂の転移である。脂肪垂にも中皮直下に豊富なリンパ管がある(図 4-C)。正常な腹膜の stomata の直径は 1.2 mm (1 ～30 mm)である [7]. Stomata の大きさは中皮の収縮で変わる。正常な中皮細胞は平坦で互いに接着しているが、炎症や眼精腹膜炎になると産生されるサイトカインの作用で収縮し、中皮間隙が広がる。その結果、篩状板が中皮下に広範に露出する [8]. 腹膜高度転移株を用い

た実験的腹膜播種では腹腔内投与 3 日で横隔膜下リンパ管や大網リンパ管に移植した癌細胞が認められる [8]. triplet 構造の分布は腹膜偽粘液腫の播種の分布と一致することが知られている[3,4] (図 4). 腹膜偽粘液腫の腹腔内遊離癌細胞は粘液で被われており、腹膜に接着し腹膜下組織に浸潤(経腹膜転移)することはできない[4]. しかし、triplet 構造のリンパ管起始部から腹膜下リンパ洞内で増殖することは可能である。腹膜下リンパ洞周辺は豊富な動脈性毛細血管網があり、偽粘液腫の遊離癌細胞は血管から栄養を得て増殖を開始する。
以上より、審査腹腔鏡や腹膜切除を行うときは triplet 構造のある腹膜を入念に観察する必要がある。また、腹膜偽粘液腫の腹膜切除は経リンパ行性転移を切除する術式といえる。

腹膜偽粘液腫の本邦での発生頻度と診断基準

発生頻度

イギリスの Brendan Moran の研究では、腹膜偽粘液腫　pseudomyxoma peritonei（以下 PMP)は、100 万人に 1 人の割合で発生する稀な疾患とされている[9]。しかし、本邦における発生頻度に関する報告はなかった。
そこで、我々は厚生労働科学研究費補助金（難治性疾患克服研究事業）腹膜偽粘液腫の本邦における発生頻度· 病態の解明· 治療法の開発に関する研究(H23，24，25 - 難治等　（難）- 指定–００７　)を得、平成 23,24 年度において発生頻度を調べるための全国アンケート調査を行なった。
全国の消化器外科学会専門医認定施設· 婦人科腫瘍専門医が所属する 1087 施設へアンケートを送付した(2011 年)。内容は 2006 年 1 月 1 日から 2010 年 12 月 31 日の 5 年間受診した PMP と、破裂していない虫垂粘液のう腫の患者数· 治療内容（手術法· 化学療法）について調査した。
アンケート回収率は 35.9%。日本全国の施設と、回答のあった施設が均一であると仮定して外挿すると 1 年間あたりの受診数 217.4 人、治療数 191.8 人、紹介数 188.4 人、腹腔全体に広がった症例 148.3 人、虫垂粘液のう腫 268.7 人と推察できた
以上より、本邦における発生頻度は 100 万人に 1.5 人前後と推定された[10]。

臨床診断

腹膜偽粘液腫（pseudomyxoma peritonei;PMP）は、粘液産生性腫瘍の原発巣の中に蓄積した粘液の圧力で原発巣が穿孔し、腹腔内に粘液と腫瘍細胞がこぼれ落ち、粘液が多量に腹腔内に蓄積された状態を示す疾患である。また、原発巣から腹腔内にこぼれ落ちた腫瘍細胞が遠隔腹膜に転移、そこで増殖し、原発巣のみならず転移巣から排出された粘液も腹腔内に蓄積する。
粘液産生腫瘍が転移しやすい腹膜は腹膜直下にリンパ管起始部が豊富に見られる腹膜で、大網·横隔膜· モリソン窩· 骨盤腹膜· 卵巣· 傍結腸溝· 網嚢上窩な

どである[5]。

病理診断

原発巣は大部分が虫垂（92%）であるが、女性では卵巣が 10%みられる　（表–1）。その他には大腸・小腸癌・尿膜管や膵などがあるが 5%以下である 2）。

このように、原発巣を問わないので、腹膜偽粘液腫症候群という名称で呼ばれることもある。このことが腹膜偽粘液腫の概念を混乱させてきた。すなわち、粘液産生性虫垂癌が卵巣に転移したものが卵巣原発と登録される例が過去に多数あったと推察される。特に、原発巣である虫垂腫瘍が虫垂を破壊し、虫垂が原型をとどめないようなときは注意が必要である。したがって、サンプリングするときは卵巣・虫垂、その他原発巣の可能性がある臓器
を組織学的にしらべた後最終診断することが望ましい。原発巣を鑑別するため免疫染色パネルで鑑別できることもある。すなわち、虫垂由来では CDX2/CK20/MUC2/MUC5AC 陽性、CK7 陰性：卵巣由来では CK7 陽性 CDX2/CK20 陰性である場合が多い。経過中腹腔外に転移することはほとんどない。腸管や尿路への穿孔による感染症や腹腔内転移巣の腸管圧迫による栄養障害悪疫質で死亡する。虫垂原発例では No201,202 へのリンパ節転移は 5%に見られるが、肺や肝臓への血行性転移は 0.5%(3/581) (表ー1)しかみられない。肝臓への転移は卵巣原発のもののみにみられ、血行性肺転移は虫垂由来腹膜偽粘液腫で極めて少数例で発生する。

組織分類では、Ronnet らは 虫垂由来のものを以下の 3 種類に分類している[11]；１）diffuse peritoneal adenomucinosis (DPAM, 2)peritoneal mucinous carcinomatosis (PMCA) 3) intermediate/hybrid group (PMCA-I/D) 4). DPAM は最も予後良好で、 PMCA は最も予後不良であるとしている。PMCA-I/D は DPAM と PMCA の中間の予後を示す。

しかし、Bradley は DPAM と PMCA-I/D の予後の差がないことから DPAM と PMCA-I/D は同じカテゴリーにすべきであるとしている[12] 。Ronnet 分類は希少疾患を扱う上で複雑であるため、最近は WHO 分類（Low grade mucinous adenocarcinoma, high grade mucinous adenocarcinoma, ） [13]や Bradley の提唱する mucinous carcinoma peritonei (MCP)-Low grade (MCP-L) と MCP-High grade (MCP-H)の分類を用いる研究者が多い。印鑑細胞癌を混在する例は high grade mucinous adenocarcinoma with signet ring cell components として MCP-H に分類される。しかし、印鑑細胞の混在する例は予後が極めて不良であるため、独立したカテゴリーに分類する必要がある。未だ組織分類は未だコンセンサスが得られていないが、オランダで 2014 年に開催される、第 9 回　国際腹膜播種ワークショップで検討される予定である。

国際的コンセンサスの得られている腹膜播種の量の評価(図 5)

腹膜播種治療の国際的標準化のために播種の量と分布を客観的に評価する方法を開発する必要がある。日本の胃癌取り扱い規約では胃癌の腹膜播種を P0/Cy0, Po/Cy1, P1 の 3 段階に分類している[14]. 開腹時腹腔内に 200ml の生食水を注入・ 攪拌後一部を回収し、細胞診を行なうと同時に、腹腔内を肉眼・ 触診で丹念に観察し播種の有無を診断する。P0/Cy0 は肉目的に播種がなく、細胞も陰性であるもの。P0/Cy1 は播種はないが、細胞診断がようせいであるもの。P1 は肉眼的に播種があるもので、細胞診の結果は問わない。腹腔内遊離癌細胞を Ki-67 抗体で免疫染色すると高い陽性率を示すことから、増殖能が高いと考えられている。また、P0/Cy1 症例は根治術が行なわれても予後は P1 と変わらない[3]. しかし、この方法では腹膜播種の治療を評価するとき不十分である。
Gilly は播種の量と分布を示す方法を報告し、予後と相関するとしている [15]. 現在国際的にひろく用いられているのは Sugarbaker の提唱した peritoneal cancer index (PCI) である[16]. この方法は播種の大きさと分布を適切に表す良い方法である。

切除後の遺残腫瘍量の記載方法　（図 6）

Sugarabaker は遺残腫瘍の量を記載する方法として completeness of cytoreduction (CCR)スコアを提唱した[17]. CCR-0 は遺残腫瘍のない完全切除、CCR-1 は遺残腫瘍の直径が 5 mm 以下、CCR-2 は遺残腫瘍が 5 mm から 5 cm で、CCR-3 は 5 cm 以上である。.
CCR スコアは PCI スコアと相関する[18，19，20].。我々は遺残 PCI スコアを用いている。遺残 PCI スコアが大きいほど予後は不良で、遺残 PC スコアは不完全切除例の予後判定基準になる。

腹膜偽粘液腫に対する集学的治療

偽粘液腫に対する最新の治療は腹膜切除による完全切除と周術期化学療法を組み合わせた集学的治療である。すなわち、肉眼的に認められる腫瘍を可及的切除し、遺残下微少転移を術中化学療法で治療する方法である。いまやこの方法は腹膜播種の治癒をめざして行なわれている。偽粘液腫ばかりでなく、大腸癌・胃癌・ 卵巣癌・ 腹膜中皮腫などで施行され、それまで行なわれていた化学療法単独・ 化学療法＋緩和的減量手術の治療成績より圧倒的に良い成績が報告されている[18-25].]

術前化学療法 Neoadjuvant chemotherapy

neoadjuvant chemotherapy (NAC)は stage reduction,手術野外の微少転移を術前に治療、あるいは完全切除率を上げるために行なわれている。通常、消化器癌の NAC には全身化学療法が使われているが.奏功率は低い [26-29]. その原因は腹膜と腹膜下毛細血管の間にある間質組織が blood-peritoneal barrier （BPB）.として存在するため、血管内に投与された薬剤が腹膜播種巣まで到達でいないため

である[30,31], BPB] は 90 mm ある[29]. 一方、腹腔内に投与された薬剤は分子量が多いものほど長期間高濃度で腹腔内にとどまる [32]. したがって、この薬剤濃度の大きな違いが腹腔内化学療法で 2mm 以下の小結節や遊離癌細胞を術前に消滅させることができる。
腹腔内化学療法のこの利点は腹腔内・血清の area under the curve (AUC) ratios であらわされる。比較的高い AUC ratios は paclitaxel, docetaxel, gemcitabine, 5-FU、doxorubicin で認められ、これらの薬剤は腹腔内化学
療法に向いている(図 7)。他の因子は腹膜組織への浸透距離である。薬剤の浸透距離は 100 mm から 1000 mm で、薬剤により異なる [32,33]. 実験的には cisplatin, carboplatin は腹膜表面から 1 mm 浸透し、温熱療法を動じに行うと 2 mm まで浸透距離はあがる [33]. しかし、大きな腫瘍では腫瘍内圧が高く、表面から 1-2mm 以上浸透することはないと考えられている。したがって、腹腔内化学療法は直径 2mm 以下の腫瘍やリンパ管内の癌細胞や遊離癌細胞が適応となる。
さらに治療効果を上げるために bidirectional chemotherapy が考案された [34,35]. 腹腔内化学療法と全身化学療法を同時に行うことで、腹腔内投与による腹膜表面からと、全身投与による播種巣内毛細血管からの両方の浸透距離をあわせることで播種巣の治療範囲を広げることができる。
high grade appendiceal mucinous carcinoma の播種を完全切除できる率は３例に 1 例しかない。従来から. appendiceal mucinous carcinoma は化学療法に耐性であると考えられてきた。その理由は：1)間質の血管数がすくないこと、2)増殖活性が低いため抗がん剤に耐性である、３）腫瘍が大きすぎるため腹腔内化学療法が無効である、などである。現在までこの疾患に対し全身化学療法を行った 3 論文が 報告されている。Farquharson らは静脈内 mitomycin C と経口 capecitabine を 39 例の切除不能 appendiceal mucinous carcinoma に投与し、効果を検討した。.39 例中 15 例 (38%)は粘液腫瘍の縮小・増殖抑制がみられた。また、切除不能であった 2 例が化学療法後に腫瘍縮小がみられ、完全切除ができた[36]。 Sugarbaker らは high grade appendiceal mucinous carcinoma に術前化学療法(FOLFOX/XELOX with or without bevacitumab ）をおこなったところ、切除標本で 30%の例で有効例があり、組織学的有効例の生存率は無効例より有意に良好であるとしている。また、有効例の CT による効果判定は限界があるとしている。その理由は遺残した粘液物質を CT では無効と判定するためである。[37,38]。
自験例で術前化学療法が行なわれ正確な評価ができた例を**表-2** に示す。全体の臨床的有効例 CT,MRI,理学的所見 ）は 19 例 (9.4%)(PR 13 例：6.5%、CR 6 例：2.9%)であった。また、腹膜切除で摘出した標本を丹念に切り出し規約に従い組織学的効果を判定した。その結果、表-2 のように、効果なし(Ef-0) 173 例、Ef-１11 例 (5.3%)、EF-2 8 例(3.8%)、EF-3 16 例(7.7%)であった。有効例の組織像

は癌巣の瀰漫性線維化・ヒアリン化・細胞の壊死像・まばらな異型性のない上皮の粘液湖内の遺残、などである。Ef-2,3 の有効例はカペシタビン±α5 例（5/15, 33.3%）,FOLFOX±α9 例　(9/51, 17.6%), FOLFIRI±α2 例 (2/10, 10%), S1±α8 例 (8/112,7.1%)であった。Bevacitumab 併用例では Ef-2,3 は EF-2,3 を示した 24 例中 4 例であった。組織型と効果を見ると、EF-2,3 は Low grade mucinous adenocarcinoma, high grade mucinous adenocarcinoma, high grade mucinous adenocarcinoma with signet ring cell components でそれぞれ 12.9%(11/85)、6.1%(7/114)、22.9%(8/36)であり、signet ring cell components を有する例で有意に有効例が多かった。

組織学的効果と臨床的効果を見ると、Ef-0-1 を示した 211 例中 PR/CR 例は 12 例(5.7%)であったが、EF-2,3 の 28 例中 11 例(39.3%)が臨床的に PR/CR と判断された（P<0.0001）。一方、EF-2,3 例でも 61.7%は画像診断で NC と判断されていた。図-8 は S1 単独投与で組織学的 CR となった high-grade mucinous adenocarcinoma with signet ring cell component の 1 例である。粘液と変性癌細胞が遺残したため、NC と判断された。この例の血中腫瘍マーカーは化学療法前から正常値であった。EF-2,3 例では化学療法前から正常値の例が 61.5%、化学療法後減少した例が 38.5%であった。

一方、EF-0,1 例では腫瘍マーカーの上限値を超えた持続的上昇が 48.1%、減少 39.5%、化学療法前から正常値の例が 12.5%であった。このことから腫瘍マーカーが減少した例は組織学的効果がある可能性があるとおもわれた。

腹膜播種係数 PCI は EF-0,1 例で 24.1±11.6 であったが、EF-2,3 では 8.8±10.4 と有意差を認めた(P<0.0001). したがって、組織学的有効例では化学療法で播種の量が減少したと考えられる。播種が完全切除された例は EF-2,3 例 24 例中 22 例(91.7%)であったが、EF-0,1 例では 184 例中 90 例(48.9%)にすぎなかった（P<0.0001）。

以上から化学療法が組織学的に有効な例は播種の量が減少し、結果的に完全切除される率が高いと考えられた。したがって、腹腔鏡で完全切除できない例や、小腸間膜に播種が多発している例では術前化学療法で減少させうる可能性がある。術前化学療法は腹膜偽粘液腫の予後を改善させる有効な方法であり、効果が高い XELOX や FOLFOX が推奨される。

自験 531 例の腹膜偽粘液腫手術例でも 241 例（24.0%）は不完全切除に終わっており、完全切除された例でも 25 例（24%）は再発する。全身化学療法の効果は未だ有効率が低く、手術療法と組み合わせても生存率の改善が得られていない。このような例に対するより有効な化学療法や分子標的薬が開発されなければならない。

Cytoreductive surgery（CRS）

CRS の目標は腹膜切除の技術を使い可及的肉眼で確認できる腫瘍を完全切除することである。[3,20]. 腹膜切除では壁側腹膜・大網・横隔膜下腹膜・関門部・小網・網嚢・脾臓・骨盤腹膜を切除する。網嚢で特に注意して切除するのは網嚢上窩・網嚢前庭である(図-9)。肝周囲靭帯である肝十二指腸靭帯・鎌状間膜と円靭帯・左右三角間膜・アランチウス管周囲・左右尾状葉の転移はボールチップメスで 100 ワットで切除する(図 13)[3].。横隔膜転移による接触転移で肝被膜が一塊となっているときは横隔膜腹膜を剥離したあと、肝被膜ごと腫瘍を切除する(Glisson's capsulectomy)。このとき肝表面から出血するので、アルゴンビーム凝固装置・ボールチップメス・止血剤・針糸で止血する　(図 10)。術中出血量の 40%は肝周辺剥離時のものである。臓側腹膜切除の範囲は播種の存在により異なる。胃・大腸は同時に全摘しても術後の生活の質は変わらない。胃切除の判断は、腫瘍の部位・残す胃と動・静脈の関係で決定する(3)。胃全摘例は胃全体に転移がある場合、胃の支配動脈周辺に高度の転移がある場合に適応になる。軽度の転移のある場合は左胃動・静脈、右胃動・静脈と右胃大網胃動・静脈をテーピングし、胃周囲腹膜と転移を剥がすように切除する。Piso らは　胃切除を行なっても術後合併症は増加しないとしている[39].。小腸間膜・漿膜転移高度で小腸を合併切除するときは残存させる小腸の長さに注意が必要になる。小腸間膜の転移は間膜の小腸壁付着部から 2-3cm 以内にみられ、その原因はこの部位にリンパ管起始部と triplet 構造(図 11)があるからである。また小腸転移は回腸末端部になるほど高度になる傾向がある。散在性の播種は一個づつ切除する。腸管壁に浸潤するときは楔状にステープラーで切除する。さらに広範に腸間壁に浸潤するときは小腸の分節切除や腸管大量切除をすることがある。小腸は最低でも 1m50cm は残すことが推奨されている[40] 。
骨盤腹膜切除(図 12) 膀胱前面腹膜の膀胱からの剥離から始める。男では左右精索・尿管をテーピングし、精索に沿って精嚢まで剥離する。精嚢の下端が膀胱直腸窩であり、この部位は直腸前面に脂肪組織が見られる部位である。側方郭清は電気メス・リガシュアで行なうが、骨盤神経叢・下腹神経を温存しなければならない。骨盤神経叢は第 3 仙骨上と恥骨上を結ぶ線の下にある。確実な温存方法は上痔動脈をテーピング温存しながら直腸後壁をリガシュアで剥離し、膀胱直腸窩対側に達する方法である。直腸後面まで転移がないときはこの方法で行なえば、上痔動静脈・交感副交感神経が温存でき(図 12)、直腸断端の血流も良好であり、縫合不全の率も低下する。直腸に転移がないか軽度な場合直腸・直腸間膜を温存し、骨盤腹膜と直腸間膜腹膜を切除する。女性では尿管を牽引しながら、尿管の上を走る子宮動脈を切断・尿管周囲を横走する子宮静脈を数回に分けて切離する。直腸側壁を電気メスで切開し、直腸を授動し、ダグラス窩のある脂肪組織のある直腸前面を鈍的に剥離する(図 14)。膣をステープラー

で切断し、直腸浸潤（Scalloping）があれば直腸をステープラーで切断する。
従来、子宮と両側卵巣は骨盤腹膜とともに合併切除することが多かった。最近 Elias らは、若い女性で妊娠を希望する患者に対し卵巣・子宮温存手術を提唱した。[41]. 肉眼的に卵巣が正常であれば子宮とともに温存する。温存卵巣再発は 14% (3 例/21 例), であったが２例は術後妊娠した。この治療方法は、腹膜偽粘液腫を有する若い女性に希望を与えている。.

術中温熱化学療法 Hyperthermic intraoperative intraperitoneal chemotherapy (HIPEC)

多くの実験的・臨床的エビデンスは癌細胞 41-43°C の加温で殺傷されるとされている。温熱は DNA 損傷の修復阻害・蛋白変性から細胞死を誘導する。[42-46]. しかし、臨床的の用いられる 41-43 の℃の低温の温熱療法は細胞に熱耐性を誘導する heat shock protein が産生されるため、十分な殺細胞効果を示さない [43]. 一方、温熱療法は抗がん剤の効果を増強させるので、両者を同時に行なえば単独よりも殺細胞効果は上がる。温熱療法と相乗効果を示す薬剤として mitomycin C, cisplatinum, docetaxel, gencitabine, irrinotecan が報告されている[44-46). 温熱療法のもう一つの利点は 39-42°C で腫瘍内の薬剤浸透性を上げる点である [47]. Los らは carboplatin と cisplatinum は通常は 1-2mm の浸透距離しかないが、温熱療法と併用すると 2-3 mm の深さまで薬剤が浸透するとしている[47].
温熱療法と併用する薬剤は anti-metabolites は温熱の作用時間が短いため避けた方が良い。直接殺細胞効果を示す薬剤で、分子量の大きいものが血中移行が少なく推奨される。2 時間の HIPEC で投与された mitomycin C の 70% は体内に残る。Cisplatinum は 90 分で 75%が腹膜から吸収され、20%が全身に移行する [48]. 腫瘍内へ十分な量の薬剤移行を得るには 30 分の HIPEC では不十分で９０分以上行なう必要がある。 [48].
しかし、長時間の HIPEC は手術時間の延長・合併症を増やす可能性がある。Yan は meta-analysis を行なったが、HIPC 後腹腔内膿瘍の頻度は増加したが、それ以外の周術期合併症で HIPEC を行なわなかった例と差はなかったとしている [49]. 。Mizumoto らは HIPEC を行なっても合併症・死亡率は上がらなかったとしてる(50)。現在、HIPEC は大腸癌・胃癌・卵巣癌・腹膜偽粘液腫の治療における重要な補助療法と 1 考えられている[51].。HIPEC は卵巣癌では標準治療に組み込まれている。再発卵巣癌では５年生存率は従来の治療法では１７%に過ぎなかったが、CRS + HIPEC で５８%に改善した [51,52].
大腸癌では従来の全身化学療法と CRS + IPEC を比較したランダム化試験で、HIPEC が予後を有意に改善させることが報告されている[53，54].
胃癌では Yan の RCT や meta-analysis で HIPEC+CRS は胃癌腹膜播種例の予後を有意に改善させると考えられている[49].

appendiceal mucinous carcinoma や mesothelioma も HIPEC は標準治療となっている [55，56]

図 14　に appendiceal mucinous carcinoma の腹膜転移例の.HIPEC の効果を示す。HIPEC が行なわれた例は全生存率・無病生存率が有意に良好である。

以上述べた多くのエビデンスは 41-43°C でさまざまな治療時間の温熱療法で得られたデータに基づくものである。温熱療法は温度と時間の関係からもたらされる,thermal dose により癌細胞の殺細胞効果が決まる[57]. 43℃以上では 1 度温度が上昇すれば同じ殺細胞効果が 43℃のときの半分の時間で得ることができるというものである [57].しかし、limiting factor は 44°C 以上 30 分で小腸が壊死を起こすことである[58，59]。

術中腹腔内洗浄 Extensive intraoperative intraperitoneal lavage (EIPL)

EIPL は CRS の前後に腹腔内遊離癌細胞を生理食塩水で洗浄除去する方法である[60]。方法は生理食塩水 1L を腹腔内に注入,攪拌後生食をすべて吸引する。これを 10 回繰り返すものであり、限界希釈法の理論で 10^{10} 個の癌細胞が 1 個になる。P0/Cy1 胃癌患者で EIPL を行なった例は有意に生存率が改善された [60].

5.5 腹腔鏡の役割 Value of laparoscopy

CT, US, MRI や PET で術前に PCI を正確に診断することは不可能である。5-8 mm 以下の播種は最新の画像機器を用いても発見は困難である [61,62]. CT での 5 mm 以下の播種の精神率は 11%である[61]. CT,MRI で診断が特に難しい部位は小腸間膜の播種である [61].

最近、審査腹腔鏡がさまざまな疾患のステージング、播種の診断に用いられ、小さな播種の発見に役立っている[63]. 正診率は 95%とされている[63].

Valle は 97 例の腹膜播種診断に腹腔鏡を用い、2 例 (2.1%)のみが understage であったとしている [63]. このように審査腹腔鏡と開腹時の PCI は良く一致する。さらに、腹腔鏡により細胞診ができ、組織学的診断や悪性度評価が可能になり、術前化学療法の効果判定もできる [64].

審査腹腔鏡は診断だけであるが、最近、そのあと腹腔鏡温熱療法を同時に行う腹腔鏡下温熱療法 Laparoscopic hyperthermic intraperitoneal chemotherapy (LHIPEC) が開発された。

Facciano [64] と Valle [63] は 7 例の腹膜播種を有する患者に LHIPEC を行なったところ、ほとんどの例で腹水が消失したと報告している。LHIPEC は開腹 HIPEC に比べ腹腔内圧が高いため薬剤の腹膜表面からの浸透距離が増加する [65,66] 。 腹膜播種を有する胃癌 35 例に審査腹腔鏡 + LHIPEC を 1 ヶ月おきに施行し,HIPEC の効果を検証した 腹水は 17 (50%)例で完全消失、最初の腹腔鏡検査で腹腔内遊離癌細胞があった 28 (80%) 例 (Cy1) のうち 16 (57%) 例が Cy0 になった。 2 回目の審査腹腔鏡の PCI (12.5 ± 10.5)は 1 回目(16.8 ± 9.6)に比べ有

意に減少し、6 例で PCI は 0 になった。このように、LHIPEC は CRS の適応決定· 腹水の制御· 腹腔内遊離癌細胞の治療に有効である。また、 LHIPECPCI を減少させることにより、完全切除例の比率を上げることができ、CRS 前の治療法として有望であると思われる。
最近腫瘍マーカー上昇や健康診断で偶然腹水が発見され、その後の画像診断による精査で腹膜偽粘液腫が疑われる例が増加している。このような例には積極的に審査腹腔鏡を施行、虫垂· 卵巣を精査し、切除した虫垂の病理学的診断を行ない、原発巣の同定· 悪性度診断を行なう[58]。粘液が虫垂外に認められれば、腹腔内全体を観察し PCI を算出し、直ちに LHIPEC をおこなう。幸いこのような例は病変が進行していないため、LHIPEC は障害なく行なうことができる。術後の免疫染色パネルによる悪性度診断を行なった後、今後の外科治療方を決定する。
Hirano らは診断未確定な腹膜偽粘液腫 11 例に審査腹腔鏡と LHIPEC を行なった[67]。平均手術時間は 177 分 (124-261 分). 術中合併症はなかった。 平均 PCI は 16.5 (0 -30). PCI=0 であった一例は病理学的に mucocele で HIPEC は行なわれなかったが、残る 10 例には引き続き LHIPEC が行なわれた。術後、腹水は 3 例で消失、8 例で腹水量は減少した。血清 CEA 値は 6 例で正常化、4 例で減少、1 例で軽度増加した。 9 例に開腹が 42 日から 207 日(97.4±40.6 日)の間に行なわれた。開腹時の PCI は 4 から 27 (12.9± 7.1)で有意に減少した。開腹時の PCI は 9 例で LHIPEC 時代折減少した。10 例中 9 例で播種の完全切除ができた。術後平均追跡期間 16 ヶ月で、全例生存中であるが、1 例は 10 ヵ月後ポートサイト再発を来たし、再切除した。審査腹腔鏡は腹膜偽粘液腫の治療プランをつくるうえで有用で、同時に行なう LHIPEC により PCI を減少させることで完全切除率が上がる。

5.6 予後因子 Prognostic factors

Appendicela mucinous carcinoma (AMC)由来の腹膜偽粘液腫 (PMP) に対する古い治療法は繰り返し行われる腹水ドレナージと腫瘍を遺残させたままの CRS を症状にあわせて繰り返すものである。
Gough らによれば Low grade AMC では従来の CRS で 34%の症例の病状が改善され、10 年生存率は 32％であるとしている[68]。また、high grade AMC の場合 5 年生存率は 6%にしか過ぎない。
1990 年代に開発された包括的治療 (肉眼的腫瘍切除 + 腹腔内化学療法) の導入で治療成績が飛躍的に改善された。この治療法の術後成績を左右する因子には組織型· PCI· 小腸の PCI(SB-PCI), 術前血清 serum CEA 値· CCR スコアがある。
WHO の組織分類では low grade AMC は浸潤性· 増殖能が低く、予後も良好であ

る[39]. 一方、high grade AMC は
腹腔内に広範に転移しやすく、完全切除率が low grade AMC より低い[20]. 完全切除(CCR-0 or CCR-1) は最も大きな予後因子で、PCI と強い相関がある[20]。PCI が高いほど完全切除率は低下する**(表-3)**また、SB-PCI は完全切除と密接に関係し、SB-PC6 以下ではそれ以上にくらべ有意に完全切除率が高くなる**(表-4)**。予後良好な PCI スコアは 19 以下 [20] や、28 以下といわれている [20].
術前血清 CEA 値は PCI スコア・ 完全切除率・ 生存率と相関する{69].

包括的治療後の合併症

術後合併症は Sugarbaker の分類に従って調査した[70]. Smeenk らは[71] 103 例の腹膜偽粘液腫の包括的治療後の治療関連死は 11%で、Grade 3 以上の合併症率は 54%であったとしている。また、腹腔内合併症は 38% であったと報告している。Glehen らは[72] 216 回の CRS 後の死亡率 3.2%、grade III/IV の合併症発生率は 24.5%であったと報告している。.
Mohamed らは世界の high volume center における CRS+HIPEC 後の grdae II/IV の合併症発生率は 12%- 68% 、死亡率は 0%-9%と述べている [73]。
我々の経験もほぼ同様な成績であった[50]。この包括的治療は十分トレーニングされたチーム医療で行われれば安全で、術後 QOL もよく、高い生存率を得ることができる治療法と考えられる。.

結語

現在、CRS と周術期化学療法を組み合わせた包括的治療法は腹膜偽粘液腫の最新の治療法と考えられており、従来の減量手術を繰り返す方法に比べ生存率を飛躍的に改善させた。この治療法は治癒を目指して行なわれるようになったが、本邦ではこの治療法を行なっている施設は非常に少ないのが現状である。NPO 腹膜播種治療支援機構に属する 2 病院では年間 400 例を越す CRS+HIPEC が行なわれ、世界一の手術数を治療している。この治療法が安全に、高い治癒率で行なえるようにするため、high volume center での外科・ 内科・ 婦人科・ 麻酔科医・ 看護師・ ME の研修が必須である。

大網乳斑の構造

走査電子顕微鏡像(SEM)
マクロファージが表面に多数集まり円盤状隆起として観察される

KOHで消化し、表面のマクロファージ除去後のSEM。円盤状の陥凹面に立方状中皮と基底膜が見られる。さらに消化すると、陥凹に集中して孔のあいた篩状板が見られる(KOH消化SEM)。

乳斑直下のリンパ管内#にMIB-1陽性のマクロファージが観察される(矢印)。

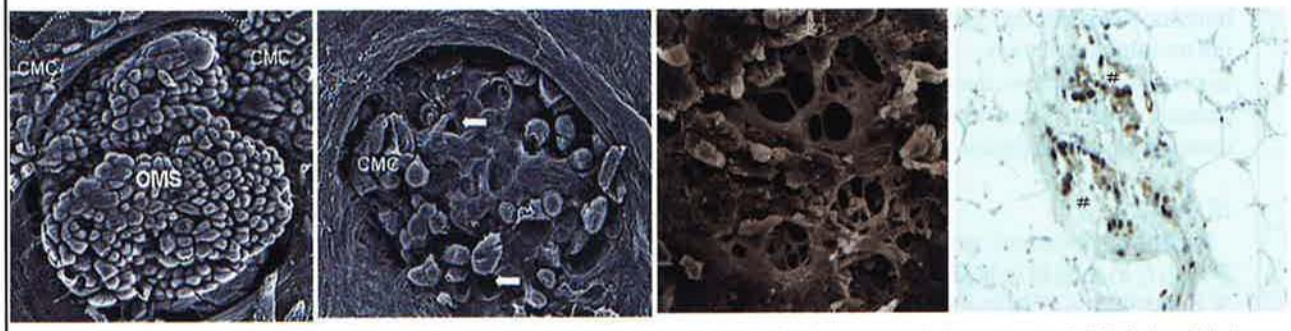

Milky spotのリンパ管とリンパ管起始部。乳斑直下にはリンパ管が集合している。右:Milky spot内の鞠状の動脈性毛細血管がリンパ管の周りに集合している。5'-nucleotidase alkaline phosphatase染色はリンパ管(茶色)と動脈性毛細血管(青)を同時に染色し、立体的に腹膜下リンパ管・血管網を観察できる。

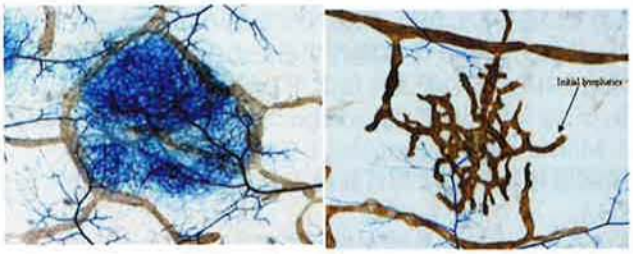

:乳斑は篩状板の上に円盤状の凹みで、立方状中皮で被われ、その上にマクロファージが集合している。この乳斑下の円盤状の篩状板には多数の孔が開いており、その直下には集合したリンパ管やリンパ管起始部がある。On the left,

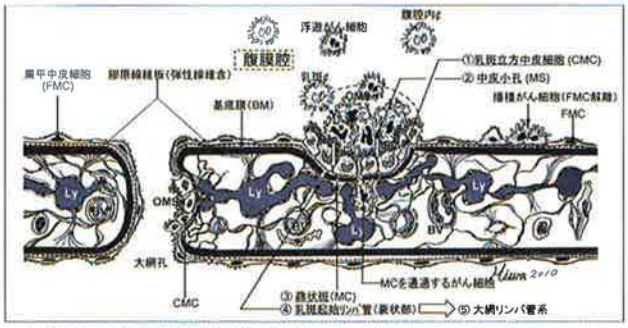

図-A左：Peritoneal Surface Oncology Group International (PSOGI)が主催する学会。
International Workshop on Peritoneal Surface Malignancy, 第8回大会、Berlin, Oct 31-Nov 2, 2012、会長:Pompiliu Piso, Professor of Regensburg University

図-A右：7th International Symposium on Regional Cancer Therapies. Sponsored by David C. Koch Regional Cancer Therapy Center and University of Pittsburgh, School of Medicine and UPMC Cancer Centers. Captiva, Florida, Feb. 18-20, 2012



Figure1 Triplet structure consists of mesotelial Gap (stomata), holes of macula cribriformis and submesothelail lymphatic lacunae. This structure directly connects with peritoneal cavity and submesothelial lymphatic lacunae.

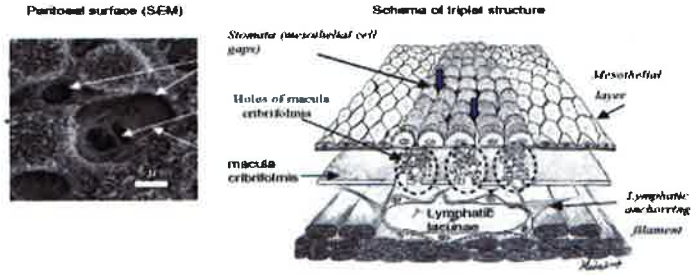

図-1：リンパ行性腹膜播種形成にかかわる3重構造triplet structure：腹膜中皮小孔・篩状板・腹膜下リンパ管で構成される。腹腔内遊離癌細胞は中皮間間隙のstomaから篩状板に空いた孔を通り、直下のリンパ管に入り込み、その中で増殖する。

Figure2 Holes of macula cribriformis connect to the initial lymphatic vessels in the subdiaphragmatic tissue.

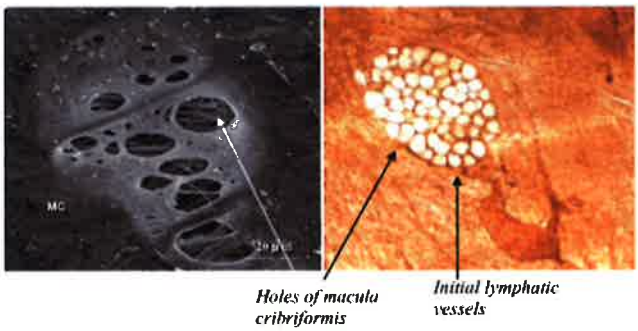

図-2左：横隔膜腹膜直下の篩状板：の孔。孔は集合して分布する傾向がある。
図-2右・腹膜下リンパ管が篩状板に空いた孔に連絡している。このようなリンパ管が篩状板と結合する部位をリンパ管起始部という。リンパ管起始部の下には拡張したリンパ洞があり、輸出リンパ管につながる。

Figure 3 Gastric cancer cells proliferat in the submesothelial initial lymphatic vessels and lymphatic lacunae..

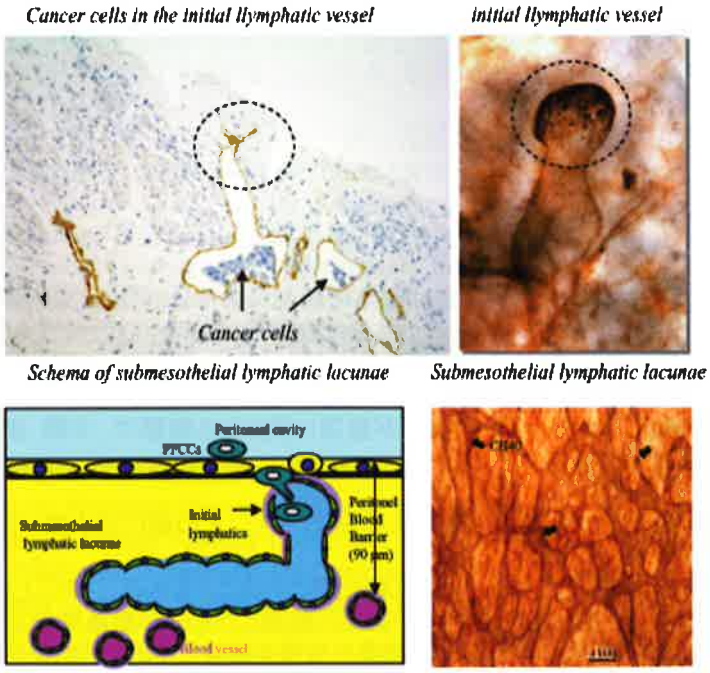

図-3左上：骨盤腹膜のリンパ管起始部と直下のリンパ洞(D2-40免疫染色)。リンパ洞内に胃癌細胞が増殖している。
図-3右上：骨盤腹膜のリンパ管起始部（酵素2重染色5'-nucleotidase and alkaline phosphatase染色）。リンパ管起始部は腹腔内に注入した微粒子活性炭により黒く染まっている。このことから、リンパ管起始部の盲端部は腹腔と直結していることがわかる。
図-3左下：腹膜下リンパ洞とリンパ管起始部のシェーマ。腹膜下リンパ管は血管より腹膜の近くに分布する。緑色で示した腹腔内遊離癌細胞や腹腔内炎症細胞は腹膜中皮の間隙(stomata)からリンパ管起始部に侵入する。
図-3右下：モリソン窩の腹膜下リンパ管網（酵素2重染色5'-nucleotidase alkaline phosphatase染色）。腹腔内投与された微粒子活性炭がリンパ管の中にみられる(矢印)

Figure 4 Peritoneum with rich lymphatic network (pink/red) and with poor lymphatic vessel network (white) (Parietal peritoneum Pelvic peritoneum and retroperitoneum).

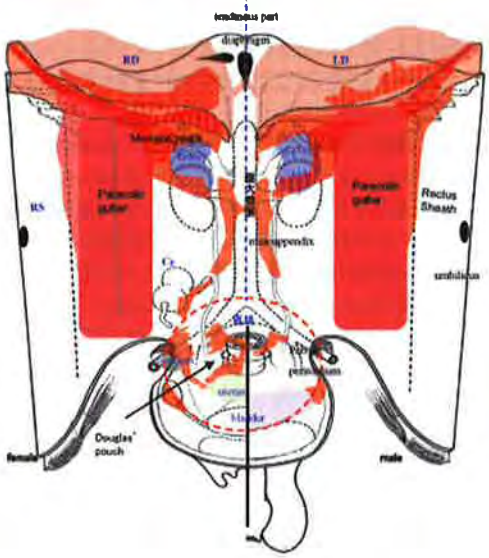

図-4A:図-1の3重構造triplet structureのみられる腹膜(ピンク色)。これらの腹膜はリンパ行性腹膜転移の起こりやすい腹膜である(ピンク色)。左右横隔膜下面・左右傍結腸溝・モリソン窩・骨盤腹膜が転移しやすい部位であり、腹膜切除のときは特にピンクの部位を詳細に観察し、転移があれば切除する。

図-4B:大腸脂肪垂の転移

図-4B:大腸脂肪垂の腹膜下リンパ管(D2-40)#

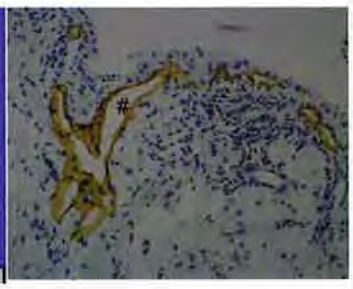

表 1: Primary tumor of Pseudomyxoma peritonei and metastatic sites. 腹膜偽粘液腫の原発部位と転移部位

primary sites	male	female	lymph node meta.	blood-born meta.	total
appendix	183	355	27 (5.1%)	1 (lung)	538
ovarium	0	39 (9.9%)	1 (2.7%)	1 (liver)	39
sigmoid colon	1	0	0	0	1
pancreas	1	0	0	0	1
urachus	3	2	0	0	5
	188	396	28 (4.8%)	2 (0.5%)	584

Figure-5 ; International classification of Peritoneal Cancer Index (PCI)

図-5:腹膜播種スコア(国際分類)。腹腔内を13か所の区域に分け各々の播種のサイズ(Lesion size; LS)を0-3に分類し、13か所の総計をPeritoneal Cancer Index (PCI)とする。この方法により播種の大きさと分布を同時に表現できる。

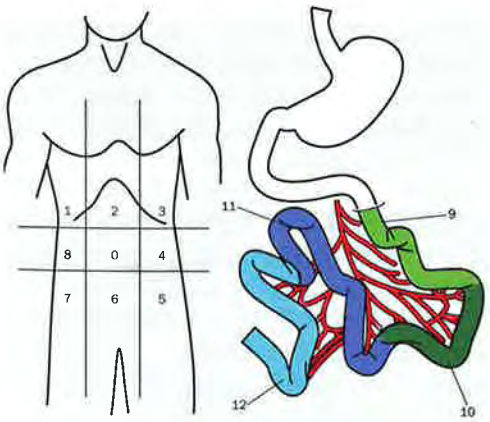

Region
0 Central
1 Right upper
2 Epigastrium
3 Left upper
4 Left flank
5 Left lower
6 Pelvis
7 Right lower
8 Right flank
9 Upper jejunum
10 Lower jejunum
11 Upper ileum
12 Lower ileum

Lesion size score
LS 0 no tumor seen, LS 1 < 0.5 cm
LS 2 0.5 ~ 5 cm, LS 3 > 5 cm

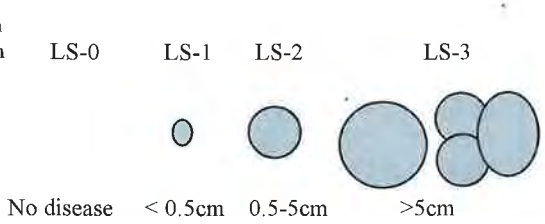

図-6 切除後の遺残腫瘍量の記載方法 completeness of cytoreduction (CCR)スコア

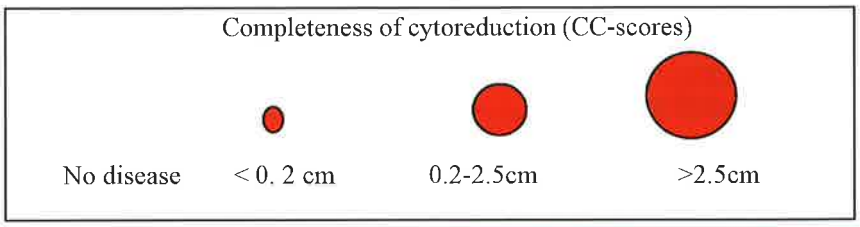

Figure-7 腹腔内に投与された化学療法薬の腹膜下組織浸透距離と血管-腹膜関門（緑矢印）。リンパ管始起部に侵入した癌細胞は腹膜下組織で増殖する癌細胞より高濃度の抗癌剤に曝されるので、治療しやすい。CDDP,CBDCAは腹膜下組織への浸透性が高く、温熱療法との併用で2mmまで浸透する。しかし、MTX,5FU,ADMは浸透距離が短い。

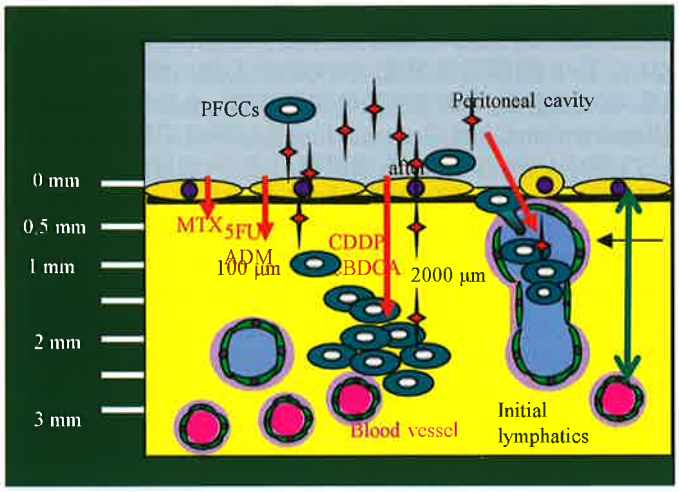

Table-2 腹膜偽粘液腫に対する全身化学療法の効果、組織学的有効例（Ef-2,-3)は、Capecitabin+[α]；33%[5/15]、FOLFIX +[α]；18%[9/51]、FOLFIRI +[α]；10%[2/20]、S1 +[α]；7%[8/112]であった。一方、画像診断による有効率はそれぞれ27%,22%,10%,2%に過ぎない。画像診断では遺残した粘液が効果判定を妨げていると考えられる。

	Histological effects				Image diagnosis			
	Ef-0	Ef-1	Ef-2	Ef-3	PD	NC	PR	CR
Capecitabin alone	2	0	0	1	1	1	0	1
plus oxaliplatin	5	0	1	1	4	1	2	0
plus oxaliplatin and BV	2	1	1	1	2	2	1	0
FOLFOX alone	31	5	3	4	18	15	7	3
plus BV	4	1	0	2	4	2	0	1
plus P-Mab	1	0	0	0	1	0	0	0
FOLFIRI alone	11	2	1	1	8	5	2	0
plus BV	4	1	0	0	4	1	0	0
S1 alone	95	1	2	5	56	45	1	1
plus taxol	2	0	0	0	0	2	0	0
plus taxotere	2	0	0	0	2	0	0	0
plus CDDP	1	0	0	1	1	1	0	0
plus irrinotecan	3	0	0	0	3	0	0	0
others (UFT, TJ, GEM)	10	0	0	0	5	5	0	0
TOTAL (N=208)	173	11 (5.3%)	8 (3.8%)	16(7.7%)	109	80	13 (6.3%)	6 (2.9%)

Figure-8 腹膜偽粘液腫の印鑑細胞癌例で、FOLFOXにより組織学的Ef-3となった例の組織像（HE染色）。しかし、CTでは粘液が遺残しており、NCと判定された。

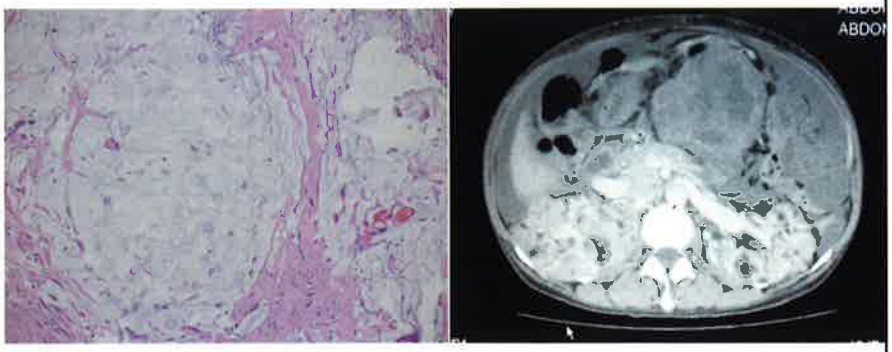

Figure-9右：網嚢上窩（赤破線：右尾状葉・左横隔膜脚。下大静脈左・胃膵間膜右で囲まれた腔）と幽門前庭部（胃幽門後壁・膵頸部・で囲まれた腔）図9左下：網嚢上窩の腫瘍。アランチウス管尾状葉被膜に接していることが多く、尾状葉被膜とともに切除する。
図9下中：幽門前庭部腫瘍が右胃動静脈・幽門部後壁に浸潤している。幽門部の合併切除を行った。
図9右下：幽門前庭部。Winskow孔から網嚢へ侵入した遊離癌細胞が幽門後壁と膵頭部に囲まれた窪状の腔で着床・増殖する。

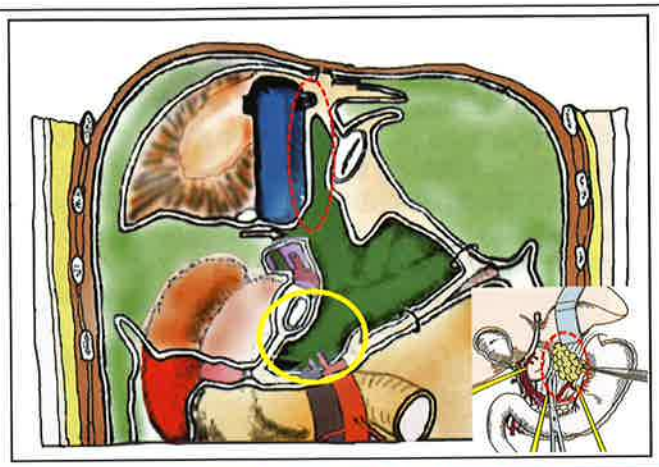

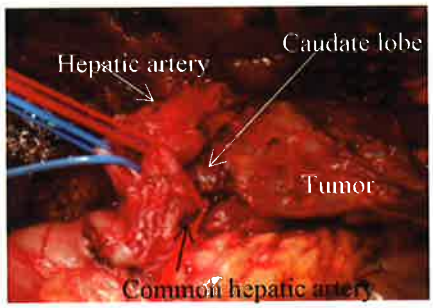

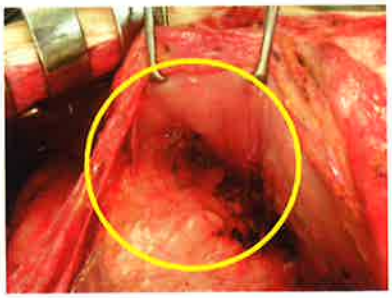

Figure-10左：肝右葉被膜転移のCT像。肝被膜転移は横隔膜転移からの2次的転移で、初期は被膜への浸潤はないが、進行すると被膜から肝実質内へscallopingする。図-10右は肝実質内へ圧迫性に進展する粘液腫のアルシャンブルー染色。

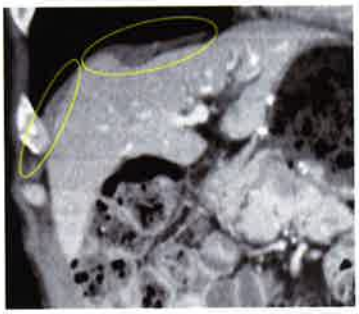

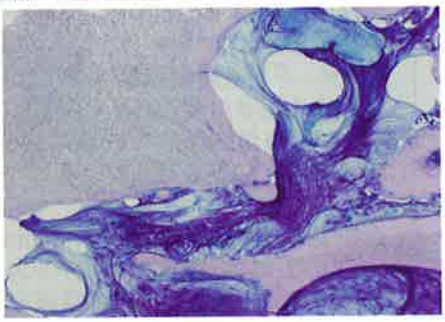

Figure-11左上：小腸間膜への転移。小腸間膜の小腸付着部数cmに転移することが多い。この原因はこの部位にリンパ管起始部があり、偽粘液腫が転移するためである。図-11右上は間膜の転移を間膜とともにアクアダイセクションで切除した後の写真である。間膜の血管は可及的に残すようにする。
図-11下右：腹腔内に微粒子活性炭(CH40)を投与した後小腸間膜の付着部周辺に活性炭が吸着している。図-11下中：小腸間膜付着部の乳斑様構造。
図-11右下：小腸間膜付着部の篩版状構造・この下にリンパ管があり、転移が起こる。

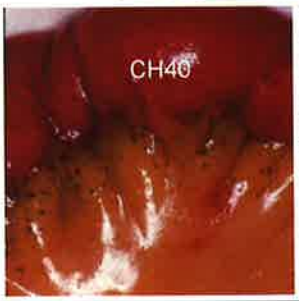

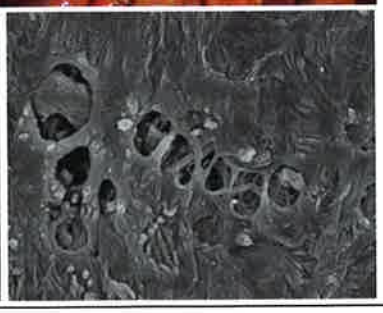

Figure-12 : 膀胱から骨盤腹膜を剥離,男性では精嚢・直腸膀胱窩を剥離し、直腸前面に達する。 S状結腸間膜の剥離。ダグラス窩腹膜を骨盤腹膜とともに切除し、直腸は温存する。 The pelvic peritonectomy is started by stripping the peritoneum covering the urinary bladder, and the rectovesical pouch in male, and the dissection plane reaches the anterior wall of the rectum. Cutting line of the sigmoid mesocolon close to the rectosigmoid colon,rectum is preserved completely.

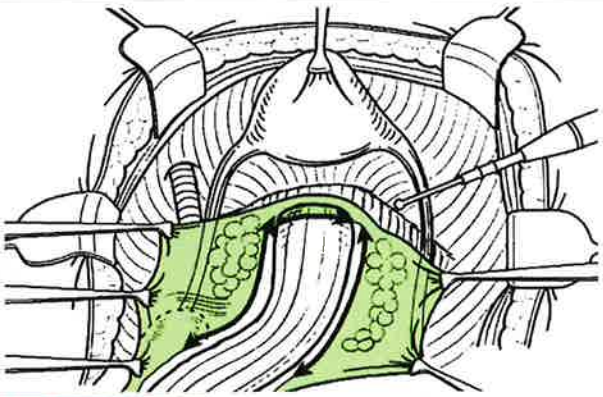

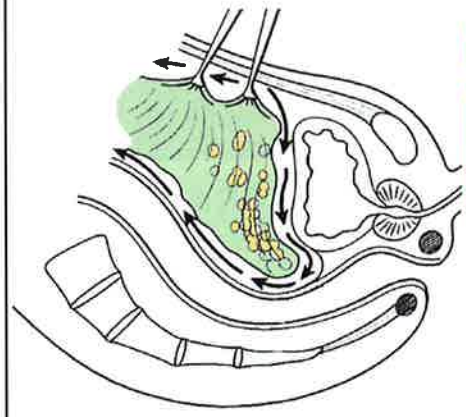

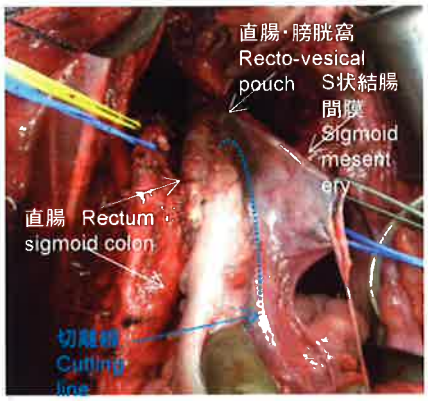

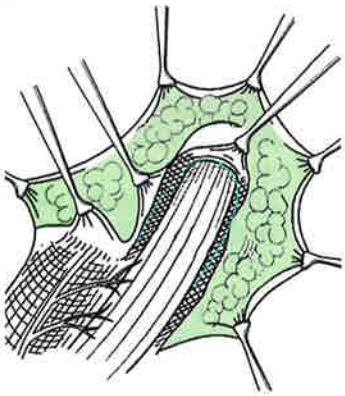

直腸をダグラス下直下で切断する.

骨盤腹膜切除.

骨盤神経叢の解剖

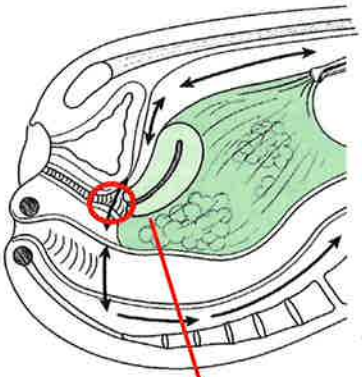

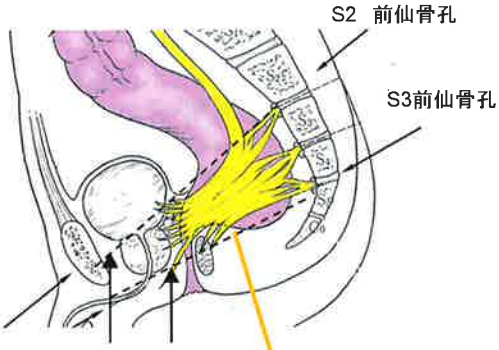

Denonvier筋膜の脂肪層.

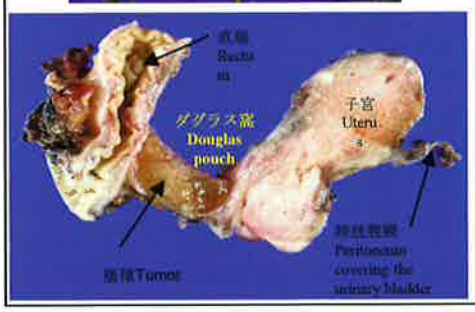

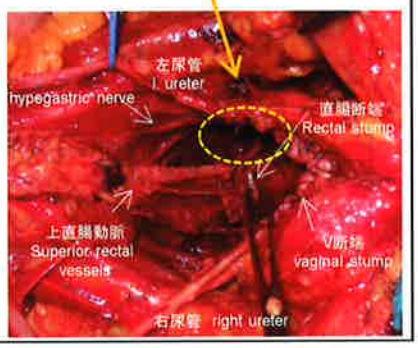

Figure-13：肝門部・肝十二指腸靭帯の腹膜切除後の写真。肝区域の裂孔に転移しやすいので、ｱﾙｺﾞﾝﾋﾞｰﾑ凝固やボールチップ電気メスで切除する。
Metastasis on the fissure is removed by using argon-beam coagulator or ball tip electrode.

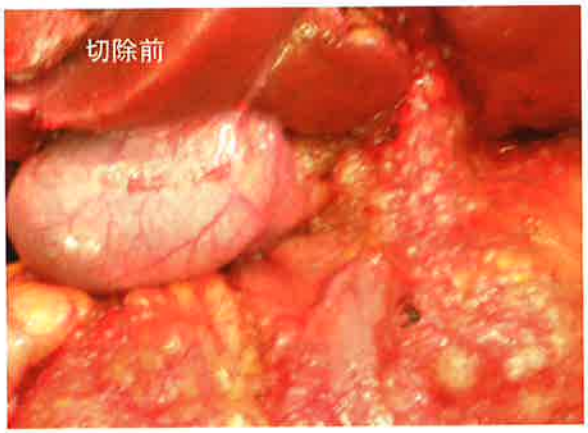

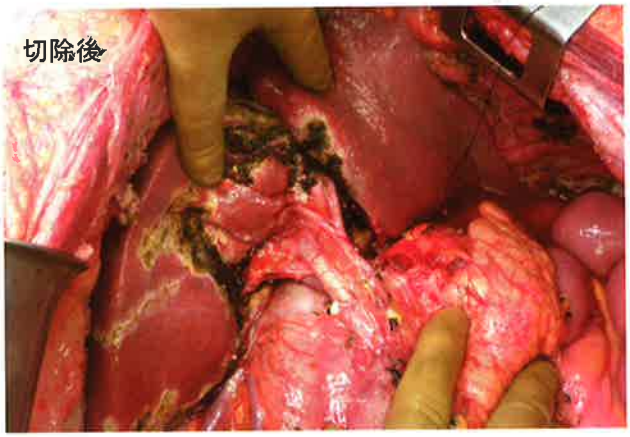

Figure-14A：虫垂由来腹膜偽粘液腫に対する温熱療法の効果.(完全切除例)：Effects of HIPEC for AMC-patients who under went CCR-0,1 resection.

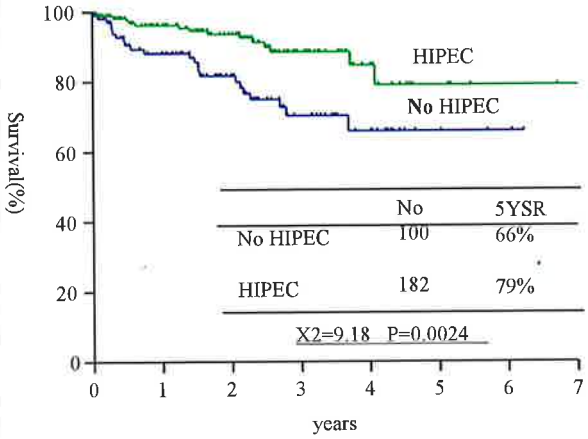

Figure-14B：虫垂由来腹膜偽粘液腫 Low gradeに対する温熱療法の効果.(完全切除例)：Effects of HIPEC for AMC-LG patients who under went CCR-0,1 resection.

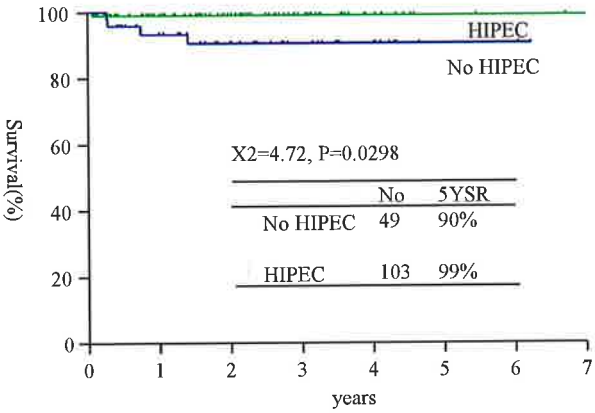

Figure-1C：虫垂由来腹膜偽粘液腫 High gradeに対する温熱療法の効果(完全切除例)：Effects of HIPEC for AMC-HG patients who under went CCR-0,1 resection.

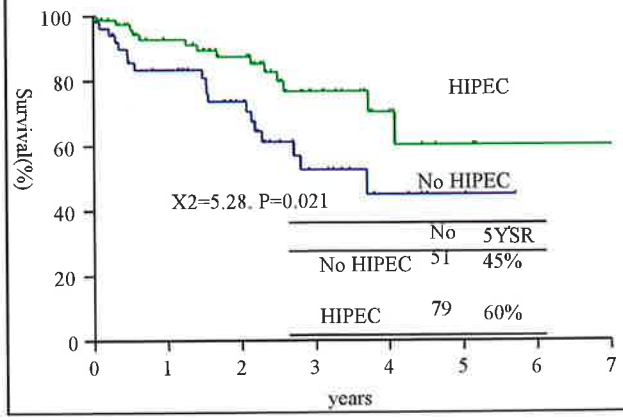

Figure-14D：虫垂由来腹膜偽粘液腫不完全切除例(CCR-2,3)に対する温熱療法の効果：Effects of HIPEC for patients who under went CCR-2,3 resection.

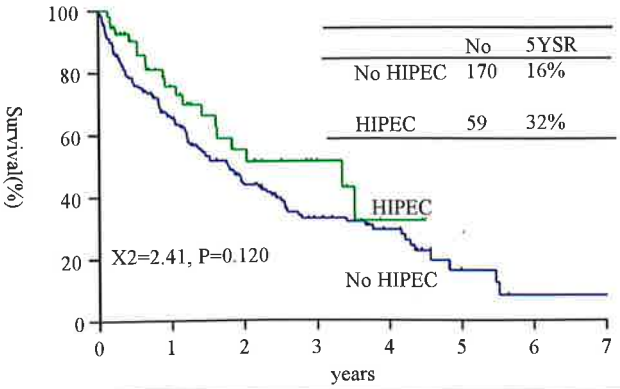

表-3：虫垂由来腹膜偽粘液腫のPCIと完全切除率

	PCI=<10	11=<PCI=<20	21=<PCI=<30	PCI>=31	Total
CC-0,-1	111 (97.4%)	57 (0.3%)	39 (36.4%)	21 (17.8%)	228 (54.3%)
CC-2,-3	3	24	68	97	192

表-4：虫垂由来腹膜偽粘液腫の小腸PCI(SB-PCI)と完全切除率

	CC-0	
1=<SB-PCI=<5	101/145 (70%)	P<0.001
SB-PCI>=6	36/189 (19%)	

図-16：小腸PCI(SB-PCI)スコアと予後
<虫垂由来PMP完全切除例

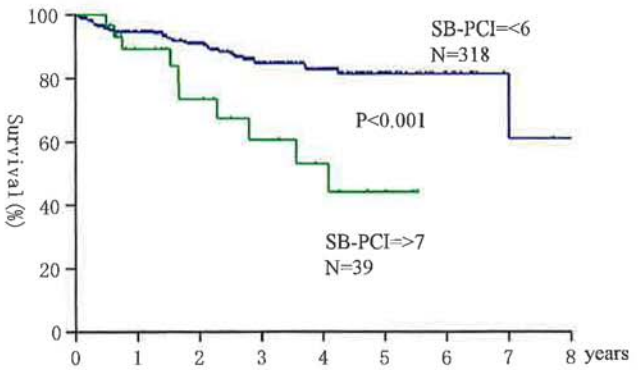

図-15：小腸PCI(SB-PCI)スコア：0-12の間のスコアとなる

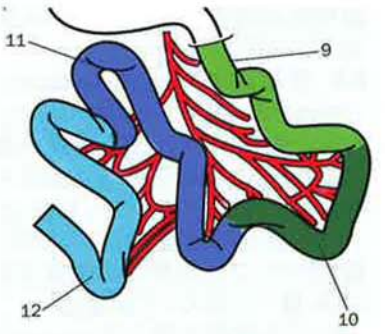

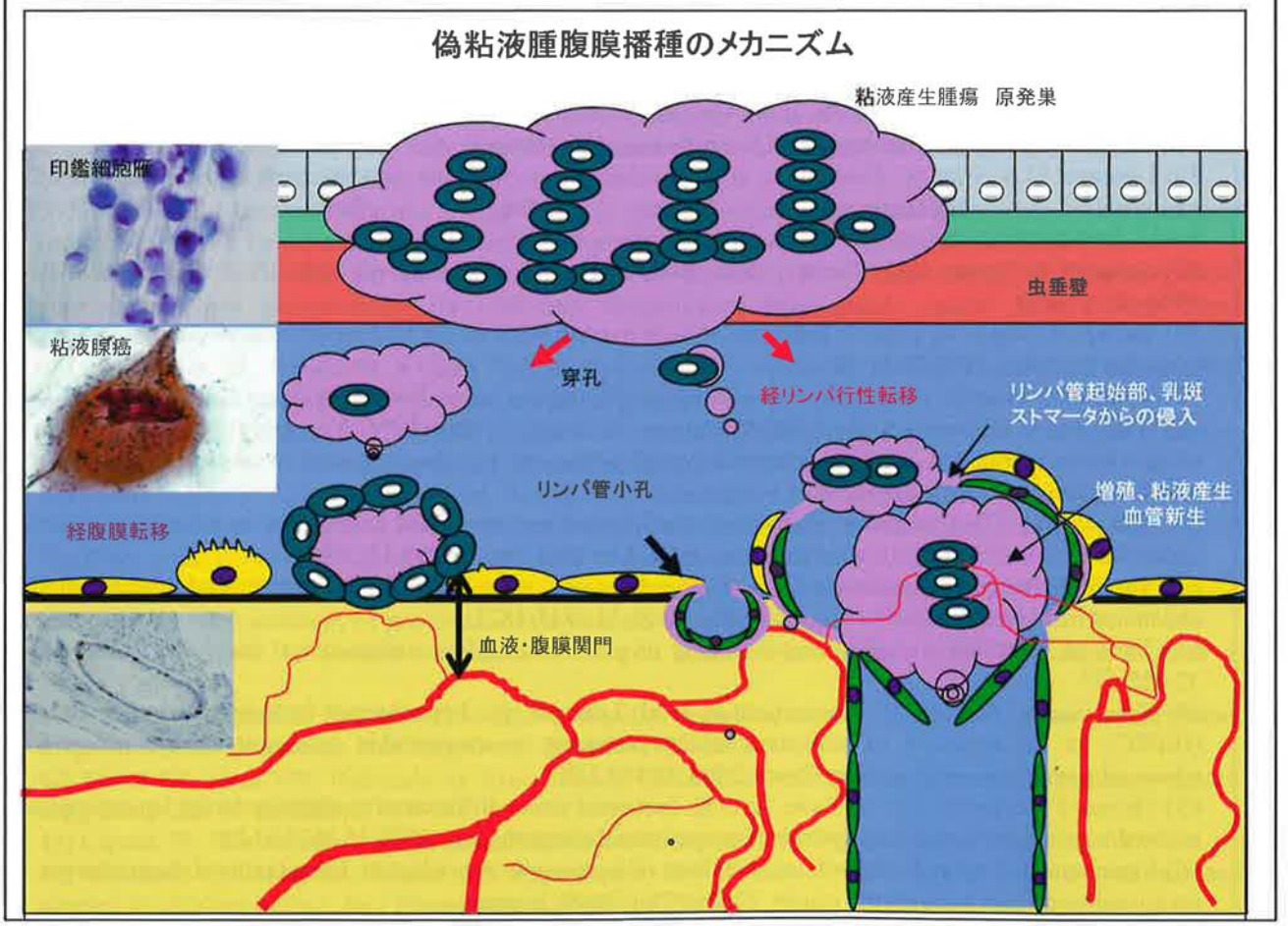
偽粘液腫腹膜播種のメカニズム
粘液産生腫瘍　原発巣
印鑑細胞癌
粘液腺癌
虫垂壁
穿孔
経リンパ行性転移
リンパ管起始部、乳斑
ストマータからの侵入
リンパ管小孔
増殖、粘液産生
血管新生
経腹膜転移
血液・腹膜関門